

**MFFAGPR - Fagprøven for leger utdannet utenfor EU/EØS
og Sveits, høst 2023
Eksamensdato: 2023-11-21**

1

Du er LIS1 på sykehus og blir tilkalt til en sengepost der en 71 år gammel kvinne er innlagt på grunn av humerusfraktur etter et fall på isen. Hun slo også hodet i fallet, men hadde ikke bevissthetsbortfall. Hun har fra før kronisk atrieflimmer som hun antikoaguleres for.

Nå har hun ganske raskt blitt dypt bevisstløs. Hun reagerer ikke på noen form for stimuli og gjør ingen spontane bevegelser. Hun har en snorkende respirasjon. Blodtrykket er 200/110 mmHg, hjerterefrekvensen 80 min^{-1} , respirasjonsfrekvensen 18 min^{-1} og temperaturen 39°C .

Hvilken diagnose er mest sannsynlig?

- A Hypertensiv krise
En hypertensiv krise defineres som en indremedisinsk tilstand med et dårlig regulert blodtrykk over 180/110, ofte med ledsagende organsymptomer. Høyt blodtrykk hos denne pasienten kan være et klassisk symptom på en livstruende intrakraniell trykkstigning som følge av en stor hjerneblødning
- B Meningitt
Meningitt har sjelden et slikt hyperakutt forløp med dyp bevisstløshet
- C X Intrakraniell blødning
På grunn av nylig hodetraume, antikoagulasjon og et akutt bevissthetstap er hjerneblødning den mest sannsynlige diagnosen hos denne pasienten. Brain Trauma Foundation har oppdaterte retningslinjer for koma, hjerneskade og barn med hjerneskade: <http://www.braintrauma.org/BrainTraumaFoundation>
- D Septisk sjokk
Verken blodtrykk, respirasjonsfrekvens eller sykehistorie taler for septisk sjokk hos denne pasienten

00002856ac1f55ac38

2

En 14 år gammel jente er påkjørt i et fotgjengerfelt og kastet flere meter bortover veien. Hun ligger i veien og kommer med uforståelige lyder. Hun svarer ikke på tiltale. Hun har feilstilling i det ene håndleddet, og ved undersøkelse av bruddet trekker hun armen til seg, men åpner ikke øynene.

Hva er riktig Glasgow Coma Scale (GCS) skår, og hvor alvorlig er hodeskaden?

- A GCS-skår 9 og moderat hodeskade
- B GCS-skår 4 og alvorlig hodeskade
- C GCS-skår 9 og alvorlig hodeskade
- D X GCS-skår 7 og alvorlig hodeskade
Denne pasienten hadde GCS-skår 1 for manglende øyeåpning, 2 for uforståelige lyder og 4 for avverge ved smerte = 7. Hodeskader graderes slik etter GCS-skår: Alvorlig < 9, moderat 9 – 13, lett 14

00002856ac1f55ac38

3

Som LIS1 er du forvakt for kirurgisk avdeling i akuttmottaket. En 67 år gammel mann blir lagt inn med oppkast og sterke magesmerter. Han har avsluttet livsforlengende cellegift mot langt kommet tykktarmskreft med spredning til lever og bukhole for 3 måneder siden. Han har kastet opp sine smertestillende tabletter (morfin depot 60 mg x2).

Hva er beste måte å dosere morfin på i akuttmottak for denne pasienten?

- A Titrering med 5-10 mg subkutane injeksjoner morfin til smertelindring, deretter nye doser ved behov
- B Titrering med 2.5 mg intravenøse injeksjoner morfin til smertelindring, deretter nye doser ved behov
- C En metningsdose på 20 mg morfin intravenøst for å kompensere for at pasienten er «på etterskudd» med smertelindringen. Deretter injeksjoner av 5 mg ved behov
- D X Titrering med 5-10 mg intravenøse injeksjoner morfin til smertelindring, deretter nye doser ved behov
Her er det riktig å titrere med 5-10 mg intravenøse injeksjoner til pasienten er lindret. Titreringsdoser på 2.5 mg er for lite hos en pasient som er vant med å bruke opioider. Subkutan titrering er langsommere enn intravenøse injeksjoner. Metningsdose brukes ikke i smertebehandling og kan føre til overdosering

00002856ac1f55ac38

4

Som LIS1 har du nattevakt på sykehuset og blir tilkalt til en tidligere frisk kvinne på 25 år som har blitt operert for appendisitt halvannet døgn tidligere. Hun har vært godt smertelindret med paracetamol, NSAIDs og enkeltinjeksjoner med morfin. Hun har de siste timene hatt raskt økende smerter i buken. **Hva er viktigste tiltak?**

- A Melde pasienten til akutt eksplorativ laparoskopi for raskt å avklare forholdene i buken
- B Kontakte vakthavende anestesilege for å få etablert epidural smertelindring
- C Smertelindring med titrering av intravenøst morfin
- D X** Avklare om økt smerte skyldes en komplikasjon til gjennomgått kirurgi
Her er smerte ikke først og fremst et symptom som skal lindres, men et varselsymptom som må føre til utredning av årsaken til forverrede smerter

00002856&P95&436

5

Du er LIS1 i en kommune og har legevakt. Det er søndag ettermiddag og du rykker ut med ambulansen på et akuttoppdrag til en kvinne på 24 år som har dykket til 18 meter i ca. 45 minutter. Hun kom til overflaten for ca. én time siden og føler seg nå svimmel og uvel med litt trykkende ubehag i brystet, og hun føler svakhet i den ene armen. Hun er våken, orientert, og puster.

Respirasjonsfrekvens	18 per minutt
SpO ₂	97% (uten oksygentilskudd)
Puls	102 per minutt (regelmessig)
Blodtrykk	135/72 mmHg

Hva vil være beste behandlingsalternativ?

- A Starter infusjon med 1000 mL varm Ringer Acetat intravenøst og sender pasienten med ambulanse til nærmeste sykehus med mulighet for avansert invasiv diagnostikk og eventuelt behandling med hjerte-lunge-maskin/ECMO
Feil svar. Siden symptomene oppsto først en stund etter at hun kom til overflaten er det lite sannsynlig at det dreier seg om en lungesprengning med luftemboli til CNS.
- B Gir pasienten oksygen 8-10 L/min på maske og morfin 5-10 mg intravenøst, og tar så pasienten med til legevakten for å ta et EKG og gjøre en bedre og mer omfattende klinisk undersøkelse
Feil svar. Sannsynligheten for akutt hjertesykdom eller en akutt tilstand i ØNH-området er dette mindre sannsynlig, og en tur innom legevakt vil bare forsinke diagnostikk og behandling av akutt trykkfallsyke som er mest sannsynlig i dette tilfelle.
- C X** Gir pasienten 100% oksygen på maske, starter infusjon med 1000 mL varm Ringer Acetat og ber om hjelp fra AMK for transport til nærmeste sykehus med mulighet for hyperbar oksygenbehandling
Riktig svar. Denne pasienten har tegn på akutt trykkfallsyke og må få behandling med 100% oksygen og væske intravenøst, samtidig med raskest mulig transport til trykkammer. AMK vil vite om muligheten for transport med luftambulanse og hvor pasienten skal
- D Sender pasienten med ambulanse som øyeblikkelig hjelp til nærmeste sykehus med beredskap for hjerneslag (som ligger 60 min unna)
Feil svar. Selv om pasienten har redusert kraft i den ene armen er det mindre sannsynlig at dette skyldes akutt hjerneslag siden pasienten nettopp har dykket

00002856&P95&436

6

En 30 år gammel kokk tar kontakt med deg som fastlege fordi han de siste årene har hatt økende plager med håndeksem. Han er stort sett frisk fra tidligere, men plages med rhinokonjunktivitt i pollensesongen. Han bruker antihistaminer ved behov. Du mistenker at han har et arbeidsrelatert kontakteksem.

Hva er mest korrekt å gjøre videre i denne saken?

- A X** Henvise han til vurdering og epikutantesting hos hudlege
Riktig svar. Det er nødvendig med diagnostisk vurdering fordi dette kan ha både behandlingmessige og trygdemessige konsekvenser
- B** Gi råd om å benytte hansker ved kontakt med matvarer på jobb
Feil svar. Det er nødvendig med diagnostisk avklaring for å kunne gi mest presise råd om videre tiltak for han
- C** Henvise han til vurdering og prikktesting hos allergolog
Feil svar. Prikktesting er lite relevant ved utredning av kontakteksem. Dette tester IgE mediert type I allergi. Epikutantesting som tester cellemediert type IV allergi er mer relevant enn prikktesting
- D** Gi råd om å søke tilstanden godkjent som yrkessykdom
Feil svar. Det er nødvendig med diagnostisk avklaring før du kan rådgi om han bør søke tilstanden godkjent som yrkessykdom.

00002856ac1f958ac3b

7

En 45 år gammel sagbruksarbeider kommer til legen og forteller at han har fått akutt feber og hoste. Han har hatt flere slike episoder det siste året. Den senere tid har hosten vært vedvarende, og han blir andpusten ved større anstrengelser. Fastlegen har tatt infeksjonsparametre som ikke viser tegn til infeksjon. Røntgen thorax viser lett økte tegninger i begge lunger.

Hva er den mest sannsynlige diagnosen ?

- A X** Hypersensitivitetspneumonitt
Residiverende feber og hoste uten infeksjonstegn hos en mann med dette yrket gir mistanke om hypersensitivitetspneumonitt
- B** Astma
Astma kan gi tung pust ved anstrengelser, men gir sjelden feber eller økte tegninger i lungene.
- C** Silikose
Silikose kan gi økte tegniner i lungene og dyspne, men sagbruksarbeidere er ikke eksponert for krystallinsk kvarts, som er årsaken til silikose
- D** Pneumoni
Det er sjelden en mann på 45 år får gjentatte pneumonier i løpet av ett år, og hvis det hadde vært en pneumoni, kunne man vente økte infeksjonsparametre

00002856ac1f958ac3b

8

En 30 år gammel mann har arbeidet i fire år på en fabrikk der man lager skumplastmadrasser, og i prosessen brukes isocyanater. Han har det siste året blitt økende plaget med nattlig dyspné. Han har merket at han er bedre i feriene.

Hviken diagnose er mest sannsynlig hos denne pasienten?

- A X** Astma
Han er eksponert for isocyanater gjennom sitt arbeid på skumplastfabrikken, og astma med nattlig dyspné er en sykdom man bør være oppmerksom på hos disse arbeidstakerne
- B** KOLS
KOLS kan nok gi nattlig dyspné, men vil ikke variere i forhold til om personen er på jobb eller har fri
- C** Obstruktiv søvnapné
Nattlig dyspné er ikke et typisk symptom, men snarere trøtthet, hodepine og uopplagthet neste dag. Plagene vil heller ikke variere i forhold til om personen er på jobb eller har fri
- D** Lungekreft
Lungekreft er ingen kjent følge av isocyanateksponering

00002856ac1f958ac3b

9

En 17 år gammel jente kommer til legevakten sammen med sin mor. Når du henter henne, er hun tydelig fortvilet og svarer ikke ordentlig på tiltale. Hun virker anspent og puster raskt. Mor forteller at hun går til BUP og at hun nå har vært slik i over én time. Hun har puls på 120 per minutt og ellers normale kliniske parametere. Du vurderer det som panikkangst. Mor sier at hun ikke kan ha det slik og at hun må legges inn.

Hva vil være mest hensiktsmessig håndtering av situasjonen?

- A Henviser til akuttinnleggelse ved lokal ungdomspsykiatrisk avdeling
- B Legger henne inn ved lokal barneavdeling
- C X Gir psykoedukasjon for angst og sender henne hjem med mor
Dette er riktig alternativ. Panikkangst er ikke adekvat innleggesårsak ved en ungdomspsykiatrisk sengepost. Det er ingen somatisk grunn til å innlegge ved lokal barneavdeling, og å gi en ung pasient benzodiazepiner som løsning på angstanfall kan føre til problematiske ringvirkninger. Det fremstår mest hensiktsmessig å forsøke å roe pasienten ned og at hun sover hjemme.
- D Forskriver en minstepakning med benzodiazepiner

10

NB Fasit ble endret på dette spørsmålet! Opprinnelig fasit er markert med X, poengiving til eksamen er gitt i 2. kolonne

En 17 år gammel gutt kommer på legevakta med to venner. Han har sterke brystmerter og fremstår rusmiddelpåvirket. Han har vært på russefest der han drakk sprit og etter hvert sniffet masse av et hvitt pulver han ikke visste hva var.

Ved klinisk undersøkelse finner du en agitert ungdom som vandrer rundt, holder seg til brystet og snakker fort. Han har bilateral mydriasis, blodtrykk 140/92 mmHg, regelmessig puls 120 min⁻¹, temperatur 38,2°C. Normale funn ved klinisk undersøkelse av hjerte, lunger og abdomen.

I tillegg til alkohol, hvilket rusmiddel er det mest sannsynlig at gutten er påvirket av?

- A 0 Cannabis
*Feil svar.
Cannabis er hovedsakelig et rusmiddel med sederende og hallusinogen virkning, selv om noen typer også kan gi stimulerende effekter. Pupillene ved cannabispåvirkning er ofte med normal størrelse og lysreaksjon, men flere typer cannabis gir konjunktival injeksjon. Det er sjeldent cannabis sniffes.*
- B 1 MDMA/ Ecstasy
*Oppgaven får 2 korrekte svaralternativ jf. sensurmøtet.
Feil svar.
Gutten har symptomer akutt sentralstimulerende ruspåvirkning (mydriasis, økt aktivitet, forhøyet kroppstemperatur, økt puls og blodtrykk). MDMA/ecstasy er et sentralstimulerende stoff som vil gi en sympatikusaktivering som beskrevet her. Imidlertid er MDMA/ecstasy et rusmiddel som i all hovedsak tas i pille- eller tablettform, og som sjeldent sniffes. Det gjør dette alternativet mindre sannsynlig.*
- C X 1 Kokain
*Rett svar.
Kokain vil gi en akutt sentralstimulerende ruspåvirkning som beskrevet i vignetten og er et rusmiddel som i all hovedsak inntas via sniffing. Kokainforgiftning gir ofte symptomer fra hjerte- og karsystemet. Kokain kan gi spasmer i koronarkar med ledsagende brystmerter i forbindelse med iskemi i hjertemuskulatur. Kokain blir mest riktig svar siden alle symptomer kan forklares med en slik påvirkning og administrasjonsmåten som oftest er intranasalt via sniffing.*
- D 0 Heroin
*Feil svar.
Heroin er et opiod med kraftig sederende virkning. Opioidpåvirkning gir bilateral miose. En heroinpåvirket ungdom vil ha små pupiller og være slapp/sløv. Heroin utgjør en fare ved at overdosering kan lede til dempning av respirasjonsrytmen/-drive og påfølgende hypoksi og ev. død.*

11

Som fastlege mottar du følgende bekymringer fra foreldre til Lars 9 år: Lars skifter sokker flere ganger daglig fordi han er redd for å ha tråkket på noe ekkelt. Når han kommer hjem fra skolen, skifter han alle klær og dusjer lenge fordi han er bekymret for smitte. Frykt for smitte gjør også at han har sluttet å leke med venner. Mor nevner at det hele startet etter at de hadde undervisning om svineinfluensa på skolen.

Hva er beste tiltak?

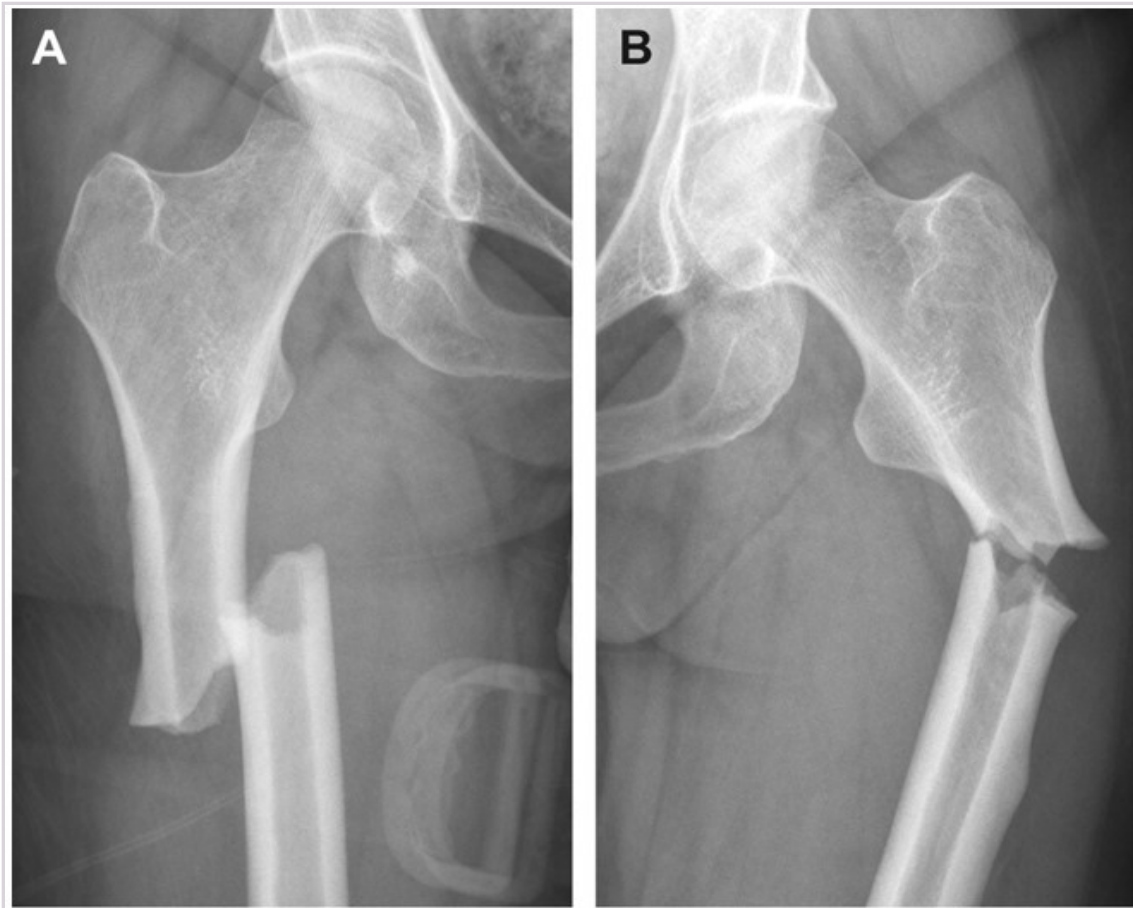
- A** Berolige foreldrene og gi psykoedukasjon om at slike symptomer ikke er uvanlige hos barn i denne alderen og vil gå over av seg selv.
Vignetten beskriver tvangstanker og tvangshandlinger med funksjonssvikt og betydelig unngåelsesatferd. Utredning og behandling med kognitiv terapi er anbefalt som førstevalg i behandling av tvangslidelse hos barn. Epidemiologiske undersøkelser viser at tvangssymptomer blir kronisk hos flertallet av de som er rammet, så symptomene vil ikke forsvinne av seg selv. Studier har vist effekt av SSRI (Sertraline), men ikke bedre enn kognitiv terapi.
- B** Starte medikamentell behandling med SSRI (antidepressivum)
Vignetten beskriver tvangstanker og tvangshandlinger med funksjonssvikt og betydelig unngåelsesatferd. Utredning og behandling med kognitiv terapi er anbefalt som førstevalg i behandling av tvangslidelse hos barn. Epidemiologiske undersøkelser viser at tvangssymptomer blir kronisk hos flertallet av de som er rammet, så symptomene vil ikke forsvinne av seg selv. Studier har vist effekt av SSRI (Sertraline), men ikke bedre enn kognitiv terapi.
- C** Henvise pasienten til innleggelse i BUP klinikk da han kan være i ferd med å utvikle en psykose
Vignetten beskriver tvangstanker og tvangshandlinger med funksjonssvikt og betydelig unngåelsesatferd. Utredning og behandling med kognitiv terapi er anbefalt som førstevalg i behandling av tvangslidelse hos barn. Epidemiologiske undersøkelser viser at tvangssymptomer blir kronisk hos flertallet av de som er rammet, så symptomene vil ikke forsvinne av seg selv. Studier har vist effekt av SSRI (Sertraline), men ikke bedre enn kognitiv terapi.
- D X** Henviser pasienten til BUP poliklinikk som kan utrede og behandle for tvangslidelse.
Vignetten beskriver tvangstanker og tvangshandlinger med funksjonssvikt og betydelig unngåelsesatferd. Utredning og behandling med kognitiv terapi er anbefalt som førstevalg i behandling av tvangslidelse hos barn. Epidemiologiske undersøkelser viser at tvangssymptomer blir kronisk hos flertallet av de som er rammet, så symptomene vil ikke forsvinne av seg selv. Studier har vist effekt av SSRI (Sertraline), men ikke bedre enn kognitiv terapi.

00002656a1f958a336

12

Du er LIS1 på ortopedisk avdeling og har postansvar for en 83 år gammel kvinne som ble operert for et lårskafthbrudd for to dager siden. Bruddet er ifølge ortopedien atypisk, fordi det sitter i femurskafthet, og hun lurer på om det har sammenheng med den medikamentelle bruddforebyggende behandlingen pasienten har mottatt i mer enn de anbefalte 10 år.

Hvilken bruddforebyggende medikamentell behandling har pasienten mest sannsynlig fått?



- A** Østrogen tabletter
Ikke beste alternativ. Hormonsubstitusjon med østrogen forebygger brudd, men er ikke anbefalt brukt på den indikasjonen på grunn av risiko for annen sykdom (brystkreft, venøs tromboembolisme). Det er uansett lite sannsynlig å finne en så gammel kvinne som bruker hormonsubstitusjon.
- B** Raloxifen tabletter (en selektiv østrogenreseptormodulator)
Ikke beste alternativ. Raloxifen tabletter er bruddforebyggende, og kan som andre resorpsjonshemmere gi noe økt risiko for lårskaffbrudd etter langtidsbruk. Men siden det er i sjelden bruk (ikke verken første- eller andrevalgsbehandling), så er det lite sannsynlig at det ligger til grunn.
- C X** Bisfosfonat tabletter (beinresorpsjonshemmer)
Beste alternativ. Bisfosfonater er meget hyppig brukt i behandlingen av osteoporose. Bisfosfonat tabletter er ikke anbefalt å bruke mer enn 10 år pga. økt risiko for kjevenekrose og atypiske lårskaffbrudd. Risiko for slike komplikasjoner er knyttet til behandlingens lengde, dose, og behandlingsintensitet. De forekommer svært sjelden ved peroral behandling med varighet under 10 år. Selv om 5 års behandlingsvarighet ofte anbefales, tilsier retningslinjer at de med lav T-skår etter 5 år, anbefales ytterligere 5 års behandling, dvs. totalt 10 år.
- D** Teriparatide injeksjoner (parathyreoideahormon)
Ikke beste alternativ. Teriparatide injeksjoner gir økt benmasse og økt turnover. Slik behandling gir ikke økt risiko for lårskaffbrudd.

000028586495584d38

13

Du er fastlege for en 45 år gammel mann som kommer til deg og klager over ereksjonssvikt. Han er tidligere frisk, men overvektig (høyde 175 cm, vekt 111 kg). Han har hektiske dager med travel jobb innenfor informasjonsteknologi, og han har to barn på 4 og 6 år. Han har ikke lyktes med å gå ned i vekt. Det er tatt blodprøver som viser lave verdier for testosteron, og han ønsker testosteronbehandling.

Analyse	Resultat	Referanseområde	Merknad
S-LH	3,3 IU/L	<9,0 IU/L	
S-FSH	4,7 IU/L	<12,0 IU/L	
S-Prolaktin	246 mIU/L	86 - 324 mIU/L	
S-Testosteron	6,4 nmol/L	6,7 - 31,9 nmol/L	Under referanseområdet
S-SHBG	10 nmol/L	15 - 48 nmol/L	Under referanseområdet

Hva er beste behandling?

- A** Måle ny fastende morgenprøve, ellers ingen tiltak
En ny morgenprøve vil ikke hjelpe pasienten med hans plager, og prøven du har viser allerede gode nok verdier til å vite at han ikke bør få testosteron. Nye fastende morgenprøver er påkrevet dersom du vurderer at han bør tilbys testosteron.
- B** Starte testosteronsubstitusjon
Han har normal fri testosteronindeks (FTI). FTI - <https://metodebok.no/index.php?action=topic&item=TUjcg87V> er et mål på den frie (biotilgjengelige) testosteronkonsentrasjonen og beregnes slik: $FTI = S\text{-Testosteron (nmol/L)} \times 10 / S\text{-SHBG (nmol/L)} = 6,4$ (referanseområde for menn 40-64 år 1,5 - 7,3). Hans lave total-verdier kan sannsynligvis tilskrives overvekt. Dermed blir dette ikke beste svar.
- C X** Tilby PDE5-hemmer (Tadalafil, Sildenafil etc.)
Beste svar. Han har ereksjonsvansker, og da kan PDE5-hemmere gi god hjelp. En kan også utforske psykologiske årsaker, men uansett kan PDE5-hemmere være til hjelp.
- D** Henvise til endokrinolog
Slike svar hos overvektige pasienter er ganske vanlig, og de bør ikke henvises til endokrinolog.

14

En kvinne på 73 år har vært økende trøtt og sliten det siste året. Hun er av og til svimmel, og hun fryser lett. Hun hadde et hjerteinfarkt for 4 år siden og har paroksysmal atrieflimmer. Hun bruker betablokker, statin og acetylsalisylsyre. Hun oppsøker deg som fastlege og du måler et BT på 112/58 mmHg og puls 57 min⁻¹.

Orienterende blodprøver viser TSH 1,6 mIE/L (0,5-4) og fritt-T₄ 7,5 pmol/L (12-20).

Hva er beste tiltak?

- A** Bestille blodprøvekontroll med TSH, fritt-T₄ og anti-TPO, samt ultralyd av tyreoida
Ikke riktig. Prøvene er ikke forenlig med vanlig primær hypothyreose, men med hypofysesvikt. Det er derfor ingen grunn til å analysere anti-TPO som er forhøyet ved autoimmun tyreoidesykdom. Ultralyd av tyreoida er primært aktuelt ved palpable knuter i tyreoida, og ville ikke vært nødvendig selv dersom prøvene skulle ha vært forenlig med primær hypothyreose (med mindre hun hadde en palpabel knute).
- B X** Ta nye blodprøver som inkluderer FSH, LH, IGF-1, prolaktin og kortisol i serum (morgen)
Riktig svar. Prøvene er forenlige med sekundær hypothyreose, det vil si hypofysesvikt. Det er viktig å avdekke en eventuell hypofysesykdom før en starter substitusjonsbehandling med tyroksin. Dersom det også skulle foreligge kortisolmangel, er det viktig å substituere med kortison før en starter med tyroksin. Hvis en starter tilskudd med tyroksin uten å erstatte en eventuell kortisolmangel på forhånd, risikerer man utvikling av akutt binyrebarkkrise. Dersom supplerende blodprøver taler for svikt i andre hypofyseakser, styrker det indikasjonen for MR hypofyse.
- C** Starte med levotyroksin 75 µg daglig og avtale blodprøvekontroll etter 6-8 uker
Ikke riktig. Prøvene er ikke forenlig med vanlig primær hypothyreose, men med hypofysesvikt. Det er viktig å avdekke en eventuell hypofysesykdom før en starter substitusjonsbehandling med tyroksin fordi det samtidig kan foreligge svikt i flere hypofyseakser. Å starte tilskudd med tyroksin uten å erstatte en eventuell kortisolmangel på forhånd gir risiko for utvikling av akutt binyrebarkkrise.
- D** Starte med levotyroksin 25 µg daglig og avtale blodprøvekontroll etter 4 uker
Ikke riktig. Prøvene er ikke forenlig med vanlig primær hypothyreose, men med hypofysesvikt. Det er viktig å avdekke en eventuell hypofysesykdom før en starter substitusjonsbehandling med tyroksin fordi det samtidig kan foreligge svikt i flere hypofyseakser. Å starte tilskudd med tyroksin uten å erstatte en eventuell kortisolmangel på forhånd gir risiko for utvikling av akutt binyrebarkkrise.

15

En kvinne på 33 år oppsøker fastlegekontoret på grunn av 2-3 uker med økende slitenhet. Hun har også hjertebank og varme/svette, spesielt nattetid. Hun fødte en sønn for 3,5 måneder siden og ammer fortsatt.

Du måler blodtrykk 138/59 mmHg og puls 93 per minutt.

Blodprøver viser:

Prøve	Aktuell verdi	Referanseverdi
TSH	<0,01 mIU/L	0,5 - 4,0
fritt-T ₄	29,4 pmol/L	12,2 - 19,6
anti-TSH-reseptor antistoff (TRAS)	<1,5 IU/L	<1,75

Hva er beste tiltak?

- A** Starte med karbimazol (tyreostatikum) tabletter
Ikke beste svar. Primær hypertyreose og negativ TRAS, 4 måneder etter fødsel, gjør at postpartum tyreoiditt er den mest sannsynlige diagnosen. Det er da ikke økt produksjon av tyreoidhormoner, men lekkasje av preformerte hormoner fra kjertelen. Tyreostatika vil da ikke ha effekt.
- B** Starte med Prednisolon tabletter
Ikke riktig svar. Primær hypertyreose og negativ TRAS, 4 måneder etter fødsel, gjør at postpartum tyreoiditt er den mest sannsynlige diagnosen. En forventer da spontan normalisering av hormonverdiene, uten noen behandling. Prednisolon tabletter brukes ved uttalte symptomer ved subakutt tyreoiditt, men ikke ved postpartum tyreoiditt.
- C** Henvise til radiojodbehandling
Ikke riktig svar. Primær hypertyreose og negativ TRAS, 4 måneder etter fødsel, gjør at postpartum tyreoiditt er den mest sannsynlige diagnosen. Det er da ikke økt produksjon av tyreoidhormoner, men lekkasje av preformerte hormoner fra kjertelen. Tyreostatika vil da ikke ha effekt.
- D X** Kontrollere blodprøver etter 2-3 uker
Beste svar. Primær hypertyreose og negativ TRAS, 4 måneder etter fødsel, gjør at postpartum tyreoiditt er den mest sannsynlige diagnosen. En forventer da spontan normalisering av hormonverdiene. Betablokker kan være aktuelt for å dempe symptomer på tyreotoksikose dersom symptomlindring er nødvendig. Det er viktig å kontrollere blodprøvene både for å bekrefte diagnosen ved spontan normalisering, men noe senere også for å fange opp eventuell utvikling av hypotyreose.

000026566c955a5d36

16

En kvinne på 36 år er gravid med sitt tredje barn. Du er fastlege og hun er hos deg på svangerskapskontroll etter glukosebelastning i uke 25. Den viste fastende glukose 5,3 mmol/L (ref <5,3 mmol/L) og 2-timers glukose 9,4 mmol/L (ref <9,0 mmol/L), forenlig med svangerskapsdiabetes. **Hva er beste tiltak?**

- A** Måle HbA1c for å vurdere om behandling er nødvendig
Ikke riktig svar. Det er pasientens blodsukkerverdier som brukes til vurdering av behandlingsbehov ved svangerskapsdiabetes, ikke HbA1c.
- B X** Gi opplæring i anbefalte levevaner (kosthold og fysisk aktivitet) samt opplæring i blodsuktermåling og avtale kontroll om 1-2 uker
Riktig svar. I henhold til nasjonale retningslinjer skal behandling og vurdering startes i primærhelsetjenesten. I første omgang bør kvinnene endre kosthold og helst også være i fysisk aktivitet, og medikamentell behandling startes kun dersom en etter kostregulering ikke når behandlingsmål for blodsukker. Det bør gjøres vurdering av blodsukkernivåene innen 2 uker etter justering av levevaner. Dersom behandlingsmål ikke oppnås, skal kvinnen henvises til spesialisthelsetjenesten.
- C** Starte med Metformin tabletter 500 mg x2 daglig og avtale kontroll om 2 uker
Ikke riktig svar. I henhold til nasjonale retningslinjer bør kvinnene i første omgang endre kosthold og helst også være i fysisk aktivitet. Medikamentell behandling startes dersom en etter kostregulering ikke når behandlingsmål for blodsukker. Om metformin er aktuelt medikament ved svangerskapsdiabetes er kontroversielt, mange vil velge kun insulin. Medikamentell behandling ved svangerskapsdiabetes bør startes kun i spesialisthelsetjenesten.
- D** Henvise til endokrinologisk poliklinikk for oppfølging i svangerskapet
Ikke riktig svar. I henhold til nasjonale retningslinjer skal behandling og vurdering startes i primærhelsetjenesten, med første kontroll etter 1-2 uker og deretter regelmessig med 2-4 ukers intervall. Dersom behandlingsmål ikke oppnås, skal kvinnen henvises til spesialisthelsetjenesten.
-

00002856ac9f958ac38

17

En slank 29 år gammel førstegangsgavid kvinne kommer til første svangerskapskontroll hos fastlegen. Hun er født i Norge av etnisk norske foreldre, og er fra tidligere frisk, med regelmessige menstruasjoner. Hun har nå hatt amenoré i 9 uker. Hun tok en graviditetstest i urinen for 4-5 uker siden, og den var positiv. Hun har meget lett svangerskapskvalme, men er ellers i bra form. **Hvilke(n) undersøkelse(r) bør tilbys av fastlegen i denne situasjonen?**

- A** Screening for svangerskapsdiabetes
I Norge tilbys HbA1c-screening i første trimester, og tilbys på indikasjon (denne pasienten er ikke overvektig, i høy alder, genetisk disponert ut fra fødeland, eller har tidligere obstetrisk sykehistorie som tilsier screening). Andre land har andre rutiner.
- B X** Blodtrykk, urintest og blodprøver
Blodtrykk og urinstiks bør utføres ved alle svangerskapskontroller. I første trimester ønsker vi å avdekke kronisk hypertensjon (og avklare utgangsbloodtrykk), nyresykdom (med proteinuri) samt å avdekke anemi (hemoglobin, og å avklare utgangsverdien) og eventuelt alvorlige infeksjoner (hun tilbys screening for HIV, hepatitt B og syfilis; på indikasjon kan hun tilbys screening for hepatitt C og rubellatesting). Blodtyping og screening bør utføres hos alle gravide.
- C** Leopolds manøvre
Leopolds manøvre (abdominal undersøkelse av fosterets leie, posisjon og presentasjon) er ikke indisert før fosteret er palpabelt mye senere i svangerskapet (utføres vanligvis fra uke 36, der funn har betydning for forløsningsvalg).
- D** Auskultasjon av fosterhjerteraktivitet
Utføres ved kontroller etter uke 23, men er ikke indisert så tidlig i svangerskapet (kan være vanskelig å identifisere).
-

00002856ac9f958ac38

18

En 50 år gammel kvinne kontakter deg på grunn av søvnmønstre, nedstemthet og uregelmessige menstruasjoner. Tidligere kom menstruasjonen på samme dato hver måned, men nå kan syklusen variere fra 3 til 6 uker og det er plagsomt uforutsigbart.

Hun opplever svettebyger som kan være helt overveldende: hun får flushing og blir dryppende våt på jobb, eller opplever nattlig svette slik at hun må snu dynen og noen ganger skifte sengetøy.

Hva er det beste behandlingstilbudet for denne pasienten?

- A Østrogen (østradiol) transdermalt (som spray, gel, plaster)
Systemisk østrogen alene gir risiko for endometriehyperplasi og eventuelt cancerutvikling.
- B Østrogen (østriol) vaginalt (som vaginalgel, vagitorium eller vaginalkrem)
Lokal (vaginal) østrogenbehandling virker kun mot lokale symptomer (vaginal atrofi, dyspareuni, residiverende urinveisinfeksjoner), ikke mot hetetokter/svettebyger.
- C X Syklisk østrogen (østradiol) og gestagen (som plaster eller tablett)
Klimakterielle plager hos en kvinne med intakt uterus (ikke hysterektomert) må behandles med østrogen (østradiol) og gestagen i kombinasjon. Hos en premenopausal kvinne bør behandling gis syklisk for å oppnå regelmessig blødning.
- D Kontinuerlig (fast kombinasjon) østrogen og gestagen (som plaster eller tablett)
Systemisk fast kombinasjonsbehandling startes fortrinnsvis etter menopause er inntrådt (minimum 12 måneder uten blødning), fordi det da er mindre risiko for at det tilkommer blødningsuregelmessigheter, det vil si større sannsynlighet for at hun holder seg amenoreisk/blødningsfri.

000026586c9f55ad38

19

En 28 år gammel gift kvinne – som er gravida 2, para 1 – henvender seg til legevakt med akutt innsettende, lave, venstresidige magesmerter med VAS-skår 6, som oppstod rett etter samleie. Hun har aldri opplevd smerter ved samleie tidligere.

Ved anamnese får du frem at hun har brukt spiral i 18 måneder og avsluttet siste menstruasjon for 9 dager siden. Hennes syklus er regelmessig: 5/28. Hun er slank og frisk og bruker ingen faste medikamenter. Hun har ikke vondt når hun tisser og er ikke kvalm.

Ved gynekologisk undersøkelse ser du spiraltrådene i portio, normal vaginalfluor og finner at hun er lett ruggeømt over uterus, men ikke slipp- eller trykkømt. Du palperer ikke forstørrede adnekser.

Hvilken diagnose er mest sannsynlig?

- A Ekstrauterin graviditet
Hun har ikke utflod eller unormal blødning som er forventede symptomer ved ekstrauterin graviditet eller salpingitt.
- B Salpingitt
Hun har ikke utflod eller unormal blødning som er forventede symptomer ved ekstrauterin graviditet eller salpingitt.
- C X Cysteruptur
Mest sannsynlig diagnose fordi kvinnen er midtsyklisk og det har vært en mekanisk påvirkning av adneks på venstre side hvor en stor follikellcyste kan ha rupturert under samleiet.
- D Adnektorsjon
Torsjon av adneks gir iskemismerter og palpasjon ville ha gitt tydeligere funn ved fortsatt torsjon.

000026586c9f55ad38

20

Du har legevakt i kommunen. En kvinne på 25 år er blitt utsatt for seksuelt overgrep for 4 døgn siden. Det kommer frem at hun var på dag 16 i menstruasjonssyklus og er veldig redd for å ha blitt gravid siden hun ikke bruker prevensjon.

Hvilken nødprevensjon gir her størst beskyttelse?

A X Kobbervspiral

Kobbervspiral gir størst beskyttelse for henne fordi samleiet har funnet sted rett etter eggøsning. Hormonell nødprevensjonsbehandling (som høydose gestagen og ulipristalacetat) virker slik at det utsetter eggøsningen, og vil derfor ikke ha effekt i dette tilfellet. P-stav er generelt det sikreste prevensjonsmidlet på markedet, men er ikke et nødpreventiv.

Kilde: <https://www.legeforeningen.no/foreningsledd/fagmed/norsk-gynekologisk-forening/veiledere/veileder-i-gynekologi/prevensjon/> - <https://www.legeforeningen.no/foreningsledd/fagmed/norsk-gynekologisk-forening/veiledere/veileder-i-gynekologi/prevensjon/>

B Ulipristalacetat (progesteron reseptormodulator)

C Høydose gestagen

D Gestagenimplantat (P-stav)

00002656ac9f55ad38

21

En 40 år gammel kvinne med magesmerter har vært til gastroskopi og fått påvist et duodenalt sår (ulcus duodeni). Hun har samtidig fått påvist infeksjon med *Helicobacter pylori* i magesekken og har fått behandling med pantoprazol, amoksisillin og klaritromycin («trippelkur») i 10 dager for dette. Hun kommer til deg på fastlegekontoret for kontroll tre uker etter avsluttet kur. Hun har ingen magesmerter nå, kan spise og drikke normalt og er ikke palpasjonsømt i epigastriet lenger. Hun bruker ingen medikamenter for tiden.

Hva er riktigste tiltak nå?

A Avføringsprøve til test på *Helicobacter pylori* antigen

Avføringsprøven har gode testegenskaper, men dersom de som testes etter behandling har en prevalens på <10%, vil en test som ikke er 100% spesifikk være falsk positiv hos mange som testes. Det er dessuten for tidlig å teste på Hp antigen; en slik test bør utføres 8 uker eller lenger etter behandling.

B X Klinisk kontroll er tilstrekkelig

*En trippelkur som er gjennomført som forskrevet, har god (>90 %) effektivitet med tanke på eradikasjon av *H. pylori*. Det er dessuten for tidlig å gjøre kontroll av Hp antigen.*

C Blodprøve til måling av antistoff mot *Helicobacter pylori*

Antistoff-test har ingen verdi, da et serologisk «stigma» forblir lenge etter behandling.

D Henvvisning til gastroskopi for å sikre tilheling av duodenalsåret

Duodenalsår er for alle praktiske formål aldri maligne og endoskopisk kontroll av tilheling er ikke påkrevet.

00002656ac9f55ad38

22

En 47 år gammel, tidligere frisk kvinne kommer til deg på fastlegekontoret med økende plager de siste halve året i form av hudkløe og redusert energi. Ved undersøkelse er hun normalvektig og har normale vitale parametere. Hun har kloremarker i huden, ellers er klinisk undersøkelse uten større funn. Du har tatt en rekke blodprøver; her er et utdrag av svarene:

Analyse	Svar	Referanseområde
Hemoglobin	14,3 g/dL	11,5 - 16,0
Leukocytter	4,6 x10 ⁹ /L	4,0 - 11,0
Trombocytter	288 x10 ⁹ /L	150 - 450
Bilirubin	35* µmol/L	5 - 25
ASAT	92* U/L	10 - 35
ALAT	91* U/L	11 - 45
ALP	257* U/L	35 - 105
GT	296* U/L	10 - 75

Hvilke(n) blodprøve(r) er nødvendig(e) for å bekrefte mest sannsynlige diagnose?

- A X** Anti-mitochondriantistoff (AMA/M2 IgG) og kvantitering av immunglobulin M (IgM)
Sannsynlig diagnose ut fra kjønn, alder, klinikk og blodprøver er primær biliær kolangitt (PBC). Denne diagnosen underbygges ved disse prøvene.
- B** Fosfatidyletanol (PEth)
Alkoholisk leversykdom er mulig, men kløe og asteni hos en kvinne gir mistanke om primær biliær kolangitt (PBC).
- C** Blodlipider (kolesterol, LDL-kolesterol, HDL-kolesterol og triglyserider) og glykosylert hemoglobin (HbA1c)
Her ville man kunne finne avvik ved metabolsk (non-alkoholisk) fettleversykdom, men enzymmønster og klinikk passer bedre med primær biliær kolangitt (PBC).
- D** Antinukleære antistoffer (ANA, CDT-screen), antistoff mot glatt muskulatur (SMA, anti-F-actin) og kvantitering av immunglobulin G (IgG)
Autoimmun hepatitt passer ikke godt med klinikk og blodprøvesvar.

00002656ac9f958ac536

23

På legekantoret en fredag ettermiddag kommer en kvinne på 69 år som ble enke for seks måneder siden. Hun savner mannen sin og liker bl.a. ikke å spise alene. Etter at han gikk bort, har hun hatt et gradvis vekttap. Hun er i rimelig god allmenntilstand og du gjør ingen funn ved klinisk undersøkelse på kontoret. Du beregner hennes kroppsmasseindeks (BMI) til 17,5 kg/m².

Hva er det riktigste ernæringsmessige tiltaket nå?

- A** Ringe hjemmesykepleien for å få hjelp til å starte sondeernæring
Hun kan spise og svelge, og sondeernæring er ikke nødvendig nå.
- B** Legge henne inn på lokalsykehus for intravenøs ernæring
Dette er ikke nødvendig. BMI er ikke kritisk lav.
- C** Ta blodprøver, men avvente svarene før hun gis ernæringstilskudd, på grunn av risiko for reernæringssyndrom
Reernæringssyndrom er en alvorlig tilstand, men risikoen er ikke stor ved lett undervekt og forsiktig økning i kaloriinntaket.
- D X** Starte med næringsdrikker og ta henne til kontroll om 1-2 uker
BMI er lav, men ikke kritisk. Det er sannsynlig tid nok til å forsøke den enkleste typen intervensjon, som er næringsdrikker (i tillegg til vanlig mat). En eventuell organisk årsak til vekttapet gjenstår å finne.

00002656ac9f958ac536

24

En mann på 42 år lurer på om han kan ha cøliaki. Han vært plaget med magen over noen år, med vekslende, til dels løs avføring og litt smerter som bedres ved defekasjon. En venn rådet han til å prøve et glutenfritt kosthold, og han har merket god bedring av dette etter noen få uker.

Hva er mest riktig i denne situasjonen?

- A** Gi råd om fortsatt glutenfri kost, da han har sannsynlig cøliaki
Cøliaki kan ikke diagnostiseres med respons på kosthold alene.
- B X** Ta blodprøve til transglutaminase IgA i serum og eventuelt HLA-typing
Transglutaminase vil normaliseres på et glutenfritt kosthold, men det vil ta lang tid. Et positivt svar vil indikere cøliaki, mens et negativt svar kan følges opp med HLA-typing.
- C** Gi råd om irritabel tarm-syndrom, siden symptomene passer best med dette
Irritabel tarm-syndrom (IBS) er absolutt mulig og kanskje mest sannsynlig, men IBS utelukker ikke cøliaki, som igjen er en diagnose som ikke bør overses.
- D** Henvise ham til gastroskopi med duodenalbiopsier
Gastroskopi med duodenalbiopsier vil mest sannsynlig vise normale forhold, og han kan allikevel ha cøliaki.

00002656ac9f958ac536

25

NB Fasit ble endret på dette spørsmålet! Opprinnelig fasit er markert med X, poengiving til eksamen er gitt i 2. kolonne

En 25 år gammel mann med kjent ulcerøs colitt gjennom de siste 5 år, får påvist lett økt bilirubin 45 µmol/L (ref <25), lett økt ALP 290 IU/L (ref 40-120) og GT 330 IU/L (ref 35-100). Han er i god form, intet vekttap og hans tarmsykdom gir ham beskjedne plager.

Hva bør være første undersøkelse?

- A Ultralyd av lever og galleveier
En lite ressurskrevende undersøkelse, men den er lite egnet til å gi oversikt over galleganger.
- B CT abdomen
Her er det mistanke om spesifikk gallegangssykdom, vanlig CT abdomen vil ikke gi optimal fremstilling av galleganger.
- C MR cholangiografi
Oppgaven tas ut jf. sensurmøtet.
- Sykehistorie og biokjemi gir klar mistanke om gallegangssykdom (primær skleroserende cholangitt, PSC). MR er non-invasivt og gir god oversikt over galleganger.*
- D ERCP (endoskopisk retrograd cholangiopancreaticografi)
ERCP er en invasiv undersøkelse som medfører risiko for komplikasjoner.

0000285664956a3d36

26

En 56 år gammel mann innlegges som øyeblikkelig hjelp. Han er ikke kjent fra tidligere, aldri hospitalisert. Ved innkomst er han somnolent, knapt vekkbart.

Ved klinisk undersøkelse har han moderate mengder ascites, han er ikterisk og det er flere blødninger i huden. Pårørende sier han har brukt 5-6 tabletter paracetamol (500 mg) daglig den siste uken. Han kom hjem fra en ukestur i Thailand for 2 uker siden. Der har han hatt ubeskyttet sex med minst to prostituerte.

Blodprøver viser:

Analyse	Svar	Referanseområde
Hemoglobin	18,9 g/dL	12,0 - 15,5
Leukocytter	4,5 10 ⁹ /L	3,0 - 9,0
Trombocytter	85 10 ⁹ /L	125 - 300
INR	2,9	<1,2
Bilirubin	125 µmol/L	<25
Albumin	24 g/L	34 - 45
Kreatinin	185 µmol/L	60 - 90
ASAT	150 IU/L	30 - 55
ALAT	120 IU/L	30 - 55

Hva er mest sannsynlige diagnose?

- A Akutt leversvikt på grunn av levervenetrombose
Meget sjelden tilstand, ingen holdepunkter for økt risiko for tromboembolisme.
- B Akutt leversvikt på grunn av paracetamolintoksikasjon
Dosen paracetamol har ikke vært stor. Ved akutt paracetamolintoksikasjon vil ikke albumin nødvendigvis være så lav så tidlig i forløpet. Dessuten er transaminasene bare lett økt.
- C Akutt på kronisk leversvikt
Biokjemien tyder på avansert, kronisk leversykdom.
- D Akutt leversvikt på grunn av hepatitt-B-smitte
Ved en akutt, meget alvorlig HBV-infeksjon vil man forvente langt høyere transaminaseverdier. Det er dessuten kort tid fra en eventuell HBV-smitte.

0000285664956a3d36

27

En 28 år gammel mann undersøkes rett etter at han kom hjem fra et opphold i Sentral-Afrika, hvor han ble transfundert med SAG-blod etter en trafikkulykke hvor han hadde en betydelig blødning.

Orienterende blodprøver viser moderat transaminasestigning: ASAT 88 U/L (ref 20-65) og ALAT 96 U/L (ref 20-65). Øvrige leverprøver (bilirubin, albumin, ALP, GT, INR) er normale. Likeledes normalverdier for hemoglobin, blodplater og hvite blodlegemer.

Virusprøver viser:

Analyse	Resultat
anti HBsAg	positiv
anti HBc Ag	negativ
HBsAg	negativ
anti HCV	negativ
HCV RNA	positiv
anti EBV IgG	positiv
anti EBV IgM	negativ

Hva viser virusundersøkelsene?

- A Akutt Epstein-Barr-virusinfeksjon
Nei. EBV IgM er negativ, men positiv EBV IgG taler for tidligere infeksjon.
- B Ingen akutt infeksjon
Feil. Svarene tyder på akutt HCV-infeksjon.
- C Akutt hepatitt-B-virusinfeksjon
Nei. HBV-status er forenlig med at han er vaksinert.
- D X Akutt hepatitt-C-virusinfeksjon
Ja. Smitte ved blodtransfusjon kan forekomme i land der det ikke er optimal kontroll av blodprodukter. Positiv HCV RNA og negativ antistofftest kan sees kort tid etter smitte.

000028566d955a3d36

28

En 73 år gammel kvinne søker lege fordi hun har svelgvansker. Hun føler at det hun spiser stopper opp høyt i halsen, og det hender at det kommer ufordøyd mat opp i munnen. Hun plages også av hoste. Vekten er stabil. Hun har ingen tidligere plager fra mage-tarmkanalen.

Hva er mest sannsynlige diagnose?

- A Cancer øsofagi
Ofte vekttap, sjeldent at tumor sitter høyt opp i spiserøret.
- B Achalasi
Her er svelgvanskene anderledes, spiserøret fylles opp; ved achalasi har pasientene ikke normalt en følelse av at maten stopper opp øverst i spiserøret.
- C X Zenkers divertikkel
Mest sannsynlige diagnose. Divertikkelet sitter høyt i halsen, hoste er et vanlig symptom.
- D Peptisk striktur i øsofagus
Ingen sykehistorie på dyspepsi, og strikturer sitter vanligvis distalt i øsofagus.

000028566d955a3d36

29

En 67 år gammel kvinne søker lege for diaréplager de siste 2 år. Hun har hatt tiltagende, vannlig diaré med tømninger opp til 8 ganger i døgnet, også om natten. Hun har ikke observert blod eller slim i avføringen, og har gått ned 5 kg i løpet av de siste 2 år. Blodprøver, inklusive CRP, er normale. Kalprotektin i avføring er også normal og det er ikke blod i avføringen ved undersøkelsen.

Hva er mest sannsynlige diagnose?

- A Irritabel tarm syndrom
Vekttap og nattlige plager taler mot irritabel tarm syndrom (IBS).
- B Ulcerøs kolitt
Fravær av blod og slim i avføringen, samt normal CRP, taler mot ulcerøs kolitt.
- C Coloncancer
Vannlig diaré er ikke typisk for coloncancer.
- D X** Mikroskopisk kolitt
Mest sannsynlige diagnose. Vannlig diaré, normal CRP og kalprotektin passer godt med mikroskopisk kolitt (også kalt kollagen kolitt).

000028566c955a3d38

30

En student i 20-årene kommer til fastlegen på grunn av diffuse magesmerter og sykdomsfølelse. Dette har utviklet seg over de siste par ukene, og de siste par dagene har han hatt 5-6 løse avføringer daglig.

Ved konsultasjonen har han temperatur 38,8°C og er diffust øm i abdomen. Laboratorieprøvene viser:

Analyse	Svar	Referanseområde
CRP	125 mg/L	<5
Hemoglobin	11,0 g/dL	13,4 - 17,0
Leukocytter	17,5 10 ⁹ /L	4,1 - 9,8
Kreatinin	90 µmol/L	60 - 105

Hvilket tiltak er best for denne pasienten?

- A X** Legge ham inn på sykehuset
Riktig. Det er klar indikasjon for innleggelse på grunn av tydelig forverring av tilstanden de siste dagene: han er høyfebril, har høy CRP og høye leukocytter. Det tyder på en uavklart abdominal tilstand.
- B Gi antibiotika og avtale kontroll om to dager
Pasienten har en uavklart infeksjons, abdominal tilstand som skal behandles i sykehus.
- C Gi antibiotika og bestille CT til neste dag
Pasienten har en uavklart infeksjons, abdominal tilstand som skal behandles i sykehus.
- D Bestille koloskopi
Pasienten har en uavklart infeksjons, abdominal tilstand som skal behandles i sykehus.

000028566c955a3d38

31

En ung mann har hatt Crohns sykdom i ett par år. Han oppsøker legevakten på grunn av smerter i baken. Han har temperatur 38,3°C. Ved undersøkelsen finner du en øm, rød hevelse med diameter 4-5 cm til venstre for anus.

Hvilket tiltak er best?

- A Antibiotikatabletter
Det vil ikke helbrede ham for en perianal abscess.
- B Insidere hevelsen i lokalbedøvelse
Det vil ikke være god nok bedøvelse.
- C Bestille ultralyd av området
Slike abscesser må innlegges for åpning og drenering.
- D X** Legge ham inn på kirurgisk avdeling
Klart beste alternativ, da han har en abscess og allerede har systemiske symptomer. Abscessen må åpnes og dreneres under narkose eller spinalbedøvelse.

000028566c955a3d38

32

En 77 år gammel kvinne med KOLS og claudicatio intermittens innlegges akutt om kvelden med konstante og intense magesmerter av 8 timers varighet. Hun har de siste 3-4 måneder hatt et vekttap på 6 kg, og erfart anfall med magesmerter som har kommet cirka 2-3 timer etter måltider. Ved klinisk undersøkelse er hun sterkt smertepåvirket og vegrer seg sterkt mot palpasjon av abdomen. Blodprøver viser normal hemoglobin, leukocytter, CRP, lever- og galleprøver, og amylase. Pasienten får intravenøs analgetika på grunn av sterke smerter.

Hvilket tiltak er riktig etter dette?

- A X** Rekvirere øyeblikkelig hjelp CT abdomen i venøs og arteriell fase (innen 30 minutter)
CT abdomen i venøs og arteriell fase vil avklare en eventuell mesenteriell iskemi.
- B** Rekvirere øyeblikkelig hjelp ultralyd abdomen (innen 30 minutter)
Mesenteriell iskemi må utelukkes, men ultralyd er ikke en adekvat undersøkelse for dette.
- C** Observere pasienten i akuttmottaket i noen timer for å avklare om smertene klinger av
Sykehistorien og den kliniske undersøkelsen tilsier behov for rask avklaring.
- D** Legge pasienten inn til observasjon på avdelingen, med kontroll av blodprøver neste morgen
Sykehistorien og den kliniske undersøkelsen tilsier behov for rask avklaring.

00002856ac9f958ac3b

33

En 72 år gammel kvinne legges inn med ikterus og bilirubin på 278 µmol/L (ref 5-25). CT abdomen viser tumor i caput pancreatis med flere levermetastaser. Hun er tidligere frisk.

Hva er riktig behandling?

- A** Henvises til kreftavdelingen for strålebehandling
Strålebehandling ikke en aktuell behandling for denne pasienten.
- B** Operasjon med fjerning av tumor i caput pancreatis (pancreatoduodenektomi) og fjerning av levermetastaser (leverreseksjon)
Metastatisk pankreaskreft opereres ikke.
- C** Ingen ytterligere tiltak er aktuelle, hun henvises til sykehjem i hjemkommunen ved utskrivelse
Flere tiltak må utføres før utskrivelse.
- D X** Henvises til ERCP med avlastning av galleveiene og til leverbiopsi, før det vurderes kjemoterapi
Diagnosen må avklares med biopsi av levermetastase. Eventuell kjemoterapi krever bilirubin <50 µmol/L, noe som kan oppnås ved endoskopisk avlastning av galleveiene (som i tillegg er et viktig palliativt tiltak).

00002856ac9f958ac3b

34

En 35 år gammel kvinne innlegges med akutte magesmerter. Hun har de siste 6 måneder hatt 5 anfall med takvise, måltidsrelaterte smerter under høyre costalbue. Laboratorieprøvene viser forhøyet amylase 1003 U/L (ref 10-65) og bilirubin 54 µmol/L (ref 5-25), men etter 4 dager på sykehus er amylase, bilirubin og øvrige leververdier normalisert.

MRCP viser multiple galleblærekonglomerater, men ingen gallestener i ductus choledochus. Du stiller diagnosen akutt gallestensutløst pankreatitt og et spontant avgått choledochuskonglomerat. Hun er nå symptomfri.

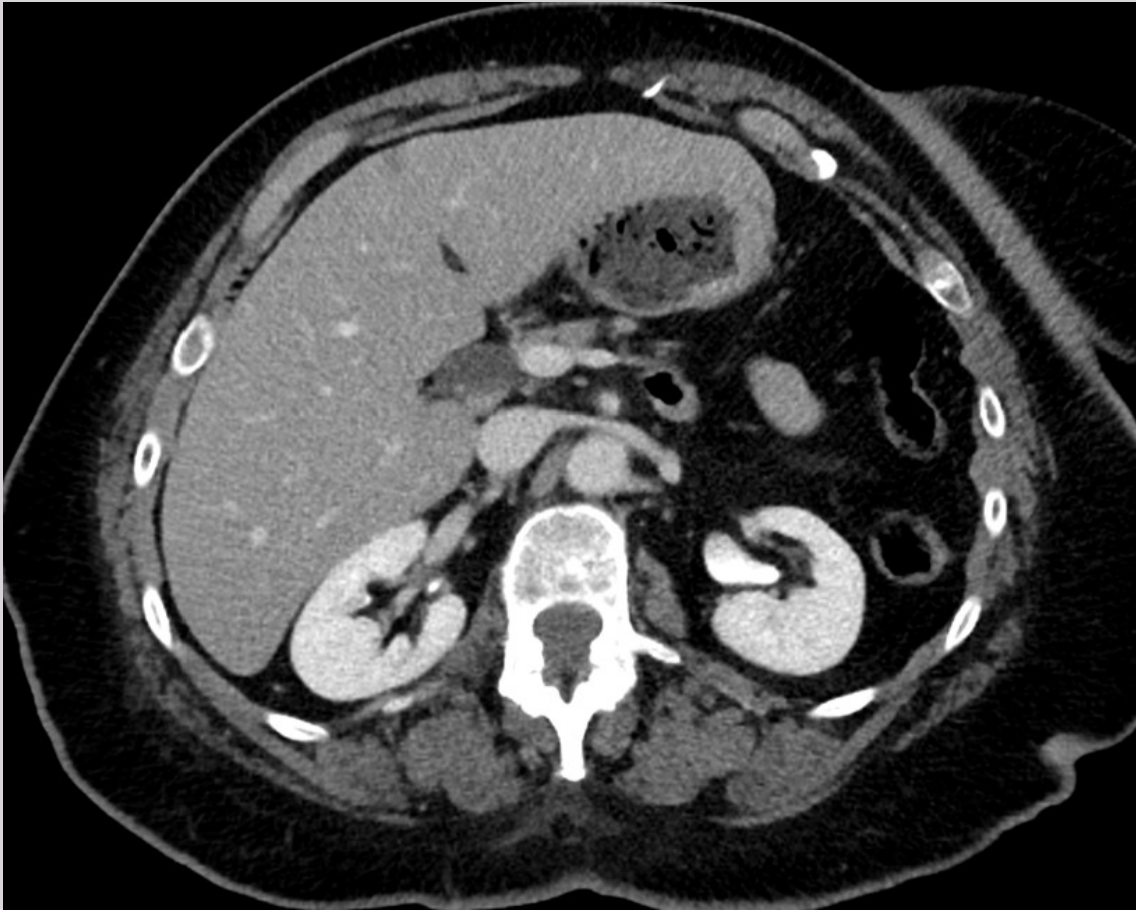
Hva er ditt råd til pasienten?

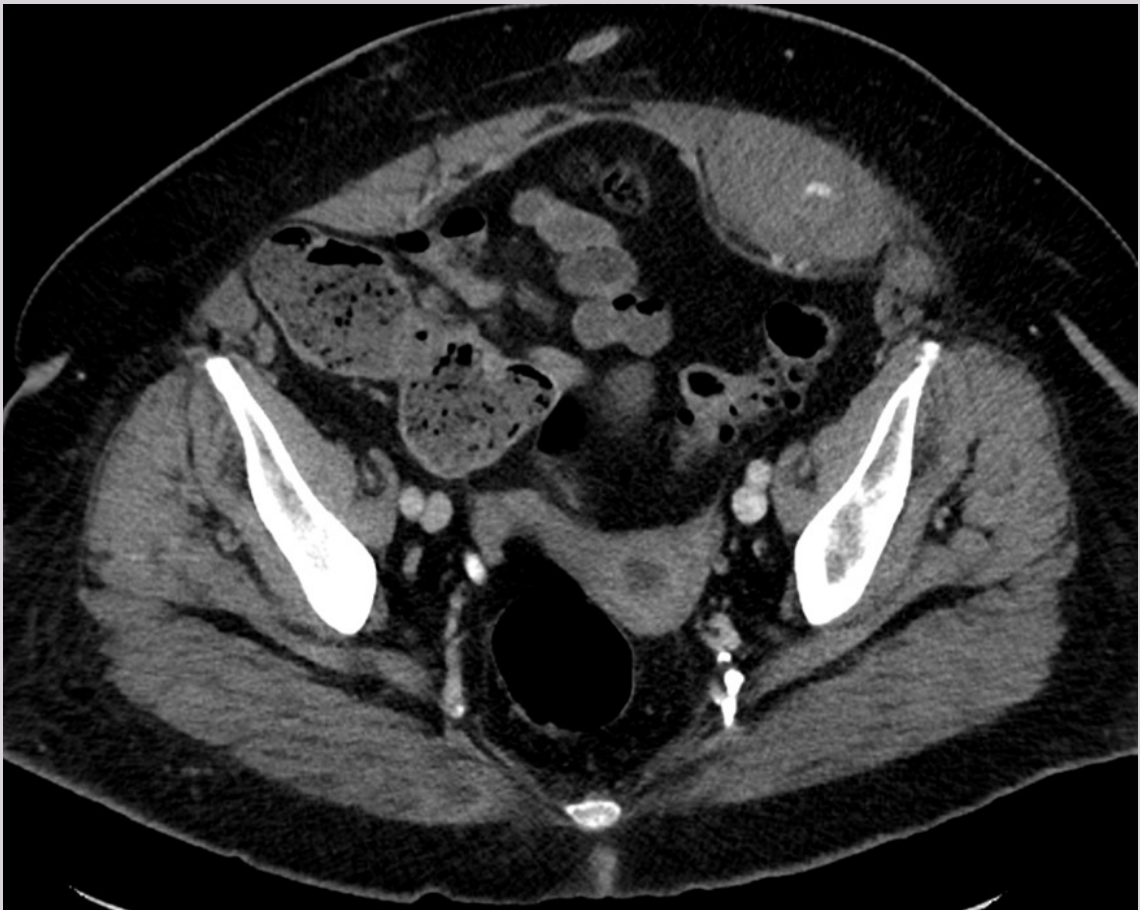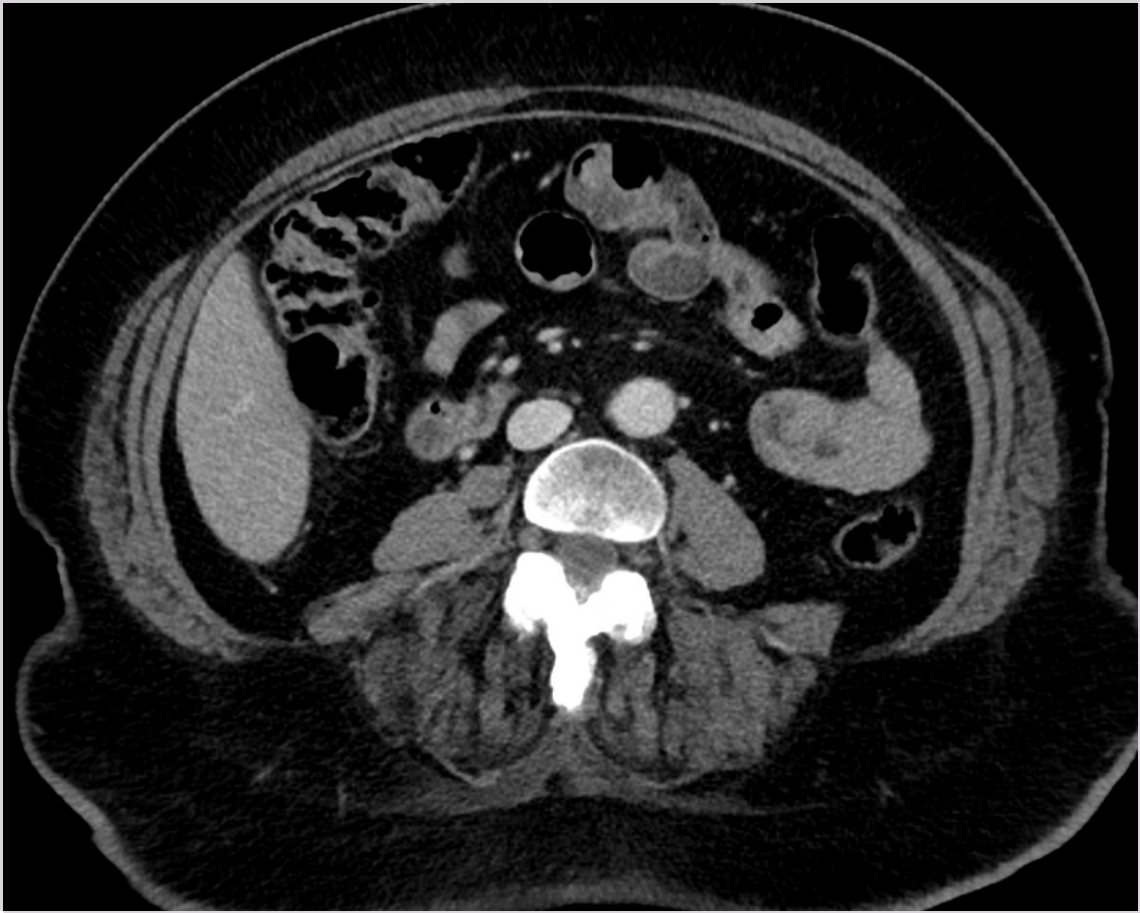
- A** Utskrivelse, hun må kontakte fastlegen dersom smertene skulle komme tilbake
Det er stor risiko for ny pankreatitt og nye anfall av gallstenssmerter.
- B** Kontroll om 6 måneder, resept på smertestillende tabletter som tas ved eventuelle nye smerteanfall
Det er stor risiko for ny pankreatitt og nye anfall av gallstenssmerter.
- C** ERCP og papillotomi under innleggelsen for å hindre nye anfall
ERCP gir risiko for pankreatitt, og MRCP og laboratorieprøver viser at gallestenen er spontant avgått, så det er ikke behov for rensing av gallegangen for gallestener. Det er stor risiko for nye anfall av gallstenssmerter som ikke vil være adekvat behandlet med papillotomi alene.
- D X** Snarlig laparoskopisk cholecystektomi for å hindre nye anfall
Det er stor risiko for ny pankreatitt og nye anfall av gallstenssmerter. Laparoskopisk cholecystektomi anbefales.

00002856ac9f958ac3b

35

En 79 år gammel kvinne legges inn for akutte magesmerter med distinkt ømhet i venstre fossa. Ved undersøkelsen palperes en oppfylning som er svært øm. Hun behandles med fragmin på grunn av dyp venetrombose (DVT). Tidligere er hun operert for brokk. Hun får gjennomført en CT abdomen. **Hva viser bildene?**





- A Akutt nyrestein på venstre side
B X Rektushematom
Bløtdelshevelse i rektusmuskelen på venstre side. Det ses kontrastlekkasje som ved pågående blødning.
C Brokk i abdominalmuskelen
D Divertikulitt
-

36

En mann på 50 år kommer til deg på legevakten med magesmerter i høyre øvre kvadrant. Han har for 4 timer siden hatt et kraftig frostanfall. Temperaturen er nå 37,5°C. Ved undersøkelse får du mistanke om at pasienten er gul på sklera. Han har ingen hudkløe.

Hva er mest sannsynlige diagnose?

- A Pankreaskreft
Pankreaskreft debuterer vanligvis som "stille ikterus".
B Kolecystitt
Ikterus gjør at vi må mistenke obstruksjon av galleveier. Kolecystitt opptrer sjelden med ikterus som debutsymptom.
C Pankreatitt
Pankreatitt og kolangitt kan noen ganger overlape hverandre, men debut av ikterus gjør at isolert pankreatitt er mindre sannsynlig.
D X Kolangitt
Feber, ikterus og magesmerter er klassiske tegn på kolangitt. Dette er en potensielt livstruende tilstand og bør akuttinnlegges i sykehus for utredning, antibiotika og avlastning av galleveier.
-

37

En 85 år gammel mann med kjent Alzheimers demens og KOLS stadium 2 (etter GOLD-kriteriene), går med rullator og utfører basale daglige gjøremål med tilrettelegging. Han har blitt mer motorisk urolig og mer forvirret de siste to dagene. Han gir ikke blikkontakt og svarer ikke adekvat.

Ved klinisk undersøkelse er han urolig, samarbeider ikke, men ynker seg ved palpasjon over os pubis.

Hva er mest sannsynlig diagnose?

- A Pasienten har mest sannsynlig delirium på grunn av en KOLS-forverring
Klinikken stemmer ikke med KOLS-forverring; han har mest symptomer fra buken, selv om symptomene er svake.
B X Pasienten kan ha urinretensjon eller annen tilstand i buken samt delirium
Ut fra symptomer og funn er det mistanke om en tilstand i buken, sannsynligvis urinretensjon. Han oppfyller diagnosekriterier for delirium med forstyrrelser i bevissthet, oppmerksomhet, kognitiv funksjon og persepsjon, med akutt debut.
C Dette er et normalt forløp ved langtkommen Alzheimers demens
Han har ikke langtkommen demens siden han fortsatt er ganske selvstendig i basale ADL (activities of daily life). Akutt endring i klinisk tilstand passer ikke med Alzheimers demens utvikling.
D Pasienten er mest sannsynlig psykotisk grunnet demenssykdom
Man må utelukke og utrede somatiske årsaker som kan ha forårsaket delirium før man avskriver uro og andre symptomer som psykose, spesielt hos en som ikke har hatt psykose tidligere.
-

38

En 65 år gammel kvinne kommer til akuttmottaket etter at hun kl. 8 ble funnet liggende på kjøkkengulvet av sin sønn. Hun hadde da på seg hverdagsklær og var trøtt, men svarte adekvat på enkle spørsmål. Hun kunne ikke røre på venstre arm eller bein.

CT caput viser et infarkt som omfatter hele høyre hjernehemisfære. Du setter i gang med antitrombotisk og støttende behandling og legger henne inn ved slagenheten. Deretter tar du en samtale med pasientens sønn og forklarer at prognosen er svært alvorlig.

Hva er hovedårsaken til økt dødelighet i løpet av de første tre døgn for denne pasienten?

- A Aspirasjonspneumoni
Pasienten har sannsynligvis svelgvansker som utgjør økt risiko for en aspirasjonspneumoni. Risikoen er imidlertid ikke særlig økt innen de første 3 døgn.
- B X** Økt intrakranielt trykk
Pasienten har gjennomgått et stort mediainfarkt og er dermed utsatt for ødemutvikling i området rundt. Dette kan føre til økt intrakranielt trykk og med risiko for herniering. Hemikraniektomi kan utføres for å redusere trykket, men dette inngrepet er indisert for yngre pasienter (<60 år), der man mener de har en sjanse for å trene seg opp og gjenvinne meningsfull funksjon etter et stort hjerneinfarkt.
- C Hjerteinfarkt
Pasienten har hjertekarsykdom fra tidligere. Ut ifra dette har hun økt risiko for et hjerteinfarkt. Risikoen er imidlertid ikke særlig økt i løpet av de første tre døgn.
- D Urinveisinfeksjon
Dette er en kjent og hyppig komplikasjon etter et hjerneslag. Risikoen er imidlertid ikke særlig økt i løpet av de første tre døgn. Den er heller ikke assosiert med en økning i dødelighet.

000026566c9f55ad36

39

Du har nylig tatt over som fastlege for en 84 år gammel kvinne som ber å få fornyet resepten på diazepam 5 mg x 2. Du ser av journalen at hun har brukt dette fast i mange år, i uendret dose. I fjor hadde hun et lårhalsbrudd som oppsto ved fall i hjemmet, men ellers har hun vært stort sett frisk.

Hva er det mest riktig å gjøre med diazepam-forskrivningen?

- A X** Skrive resept på oksazepam 15 mg x 2 og formidle til pasienten at dette legemiddelet må trappes ned over tre måneder før hun må slutte å ta oksazepam
Diazepam er det benzodiazepinet på det norske markedet som har lengst halveringstid, mens oksazepam har kortest. Det vil være lettere å gjennomføre nedtrapping av et benzodiazepin med kortere halveringstid, derfor bør det byttes til oksazepam. Nedtrapping av benzodiazepin bør foregå langsamt over mange uker for å være mest mulig skånsomt og gjennomførbart for pasienten.
- B Skrive ny resept på diazepam i uendret dose siden hun har brukt dette i mange år
Diazepam er et benzodiazepin med lang halveringstid. Endret kroppssammensetning hos eldre med høyere andel fett og lavere andel vann øker halveringstiden for benzodiazepiner. Dette medfører at dosene bør reduseres hos eldre. Eldre er også mer sårbare for bivirkninger av benzodiazepiner. Disse medikamentene øker faren for fall og brudd og påvirker kognitiv funksjon negativt. Benzodiazepiner bør ikke brukes fast hos eldre og særlig ikke hos pasienter som har høy risiko for fall og bruddskader.
- C Skrive resept på diazepam 2 mg x 2 i en uke, 2 mg x 1 i en uke og formidle til pasienten at etter det må hun slutte å ta diazepam
Diazepam har lang halveringstid; opptil flere døgn hos eldre. Denne nedtrappingen vil både være for hurtig og med for stor trinnvis reduksjon. Den skisserte planen vil høyst sannsynlig utløse plagsomme abstinenssymptomer.
- D La være å fornye resepten og formidle til pasienten at hun må slutte å ta diazepam nå
Det kan være svært vanskelig for pasienten å bråseponere benzodiazepiner. Det vil vanligvis gi betydelige abstinenssymptomer. Hun bør heller gjennomføre en gradvis nedtrapping før seponering.

000026566c9f55ad36

40

En kvinne på 90 år ble innlagt på ditt sykehus i formiddag. Du har kveldsvakt og blir ringt av sykepleier på sengeposten. Han forteller at kvinnen er forvirret og at dette har forverret seg fra han kom på vakt. Det er lite å finne ved klinisk undersøkelse, pasienten er afebril, har ikke resturin og er ikke øm over blæren. Hun benekter selv at hun har noen plager fra urinveiene og det er ikke observert at hun går hyppig på toalettet. Sykepleieren har fått en urinprøve fra bekken og urinstix er positiv på leukocytter (+) og blod (+).

Hva er korrekt videre tiltak?

- A X** Sende urinen inn til dyrkning, avvete oppstart av behandling. Hvis det tilkommer feber eller andre symptomer skal lege kontaktes
RIKTIG: Det kan være mange og sammensatte årsaker til forvirring (delirium) og mange eldre kan ha svakt positiv urinstix uten at de har behandlingskrevende urinveisinfeksjon. Asymptomatisk bakteriuri skal ikke behandles, men her kan det være vanskelig å vurdere om det er symptomer eller ikke. Dersom pasienten får økende symptomer og tegn på infeksjon er det nyttig å ha tatt urin til dyrkning før oppstart av antibiotika.
- B** Sende urin til dyrkning og starte behandling med antibiotika i påvente av dyrknings svar
FEIL: Asymptomatisk bakteriuri skal ikke behandles, men her kan det være vanskelig å vurdere om det er symptomer eller ikke. Dersom pasienten får symptomer og tegn på infeksjon er det nyttig å ha tatt urin til dyrkning før oppstart av antibiotika.
- C** Behandle urinveisinfeksjon med antibiotika
FEIL: Urinprøven er ikke entydig på infeksjon, det kan være forurensning. Asymptomatisk bakteriuri skal ikke behandles, selv om det her kan det være vanskelig å vurdere om det er symptomer eller ikke. Sårbare eldre kan få delirium av en urinveisinfeksjon, men delirium kan ha mange andre årsaker.
- D** Undersøke om urinen lukter. Ved lukt starte behandling med antibiotika
FEIL: Asymptomatisk bakteriuri skal ikke behandles, selv om det her kan det være vanskelig å vurdere om det er symptomer eller ikke. Vond lukt er ikke et symptom som skal behandles med antibiotika.

00002856a1958a38

41

Du er fastlege for en 45 år gammel kvinne som fikk stilt diagnosen Graves sykdom for tre måneder siden og startet opp med karbimazol (tyreostatikum). Hun er ellers frisk. Hun oppsøker deg nå fordi hun fra i går har hatt feber og vondt i halsen. Hun er i god allmenntilstand, har respirasjonsfrekvens 20 min^{-1} , puls 108/min, blodtrykk 116/78 mmHg og temperatur $39,1^\circ\text{C}$. Hun er våken, klar, orientert og rolig. Hun har ingen tremor. Det er rødhet på bakre svelgvegg og lett hovne og røde tonsiller. Det er normale funn ved lungeauskultasjon.

Hva er den viktigste tilstanden å få avklart nå?

- A** Streptokokktonsillitt
- B** Mononukleose
- C X** Agranulocytose
Karbimazol kan gi agranulocytose. Oftest de første 3–6 uker etter behandlingsstart, men også senere. Tyreotoksisk krise er ikke sannsynlig i og med at pulsen ikke er veldig høy, allmenntilstanden er god, og hun verken er agitert, cerebralt påvirket eller har tremor. Streptokokktonsillitt og mononukleose er mulige forklaringer på hennes tilstand, men det viktigste å avklare i denne situasjonen er om hun har agranulocytose eller ikke.
- D** Tyreotoksisk krise

00002856a1958a38

42

En 72 år gammel mann oppsøker legevakten fordi han fra dagen før har fått utslett på begge legger. Han behandles for høyt blodtrykk med ACE-hemmer og bruker metformin mot diabetes type 2. For øvrig er han frisk.

På begge legger ser du mange dyprøde flekker som varierer fra 3 til 15 mm i diameter og ikke lar seg avbleke. Han er i god allmenntilstand og vitaltegnene er normale. Legevakten du jobber på, har mulighet til å sende blodprøver til nærmeste sykehuslaboratorium døgnet rundt.

Hva er den viktigste blodprøven å få tatt?

A CRP

B X Trombocytter

Utslettet gir klar mistanke om purpura. Det viktigste å få avklart er om han har så lavt trombocyt-tall at noe må gjøres. Hemoglobin og differensialtelling av leukocytter har også en plass i utredningen av en purpura, men det er trombocyt-tallet som er avgjørende. CRP, senkningsreaksjon og INR er av mindre betydning.

C Senkningsreaksjon

D INR

00002856ac9f558ac38

43

En 84 år gammel kvinne henvises til poliklinikk for blodsykdommer grunnet slapphet og vekttap. Klinisk undersøkelse er upåfallende, med normal stor milt og ingen palpable lymfeknuter. Du tar blodprøver og en beinmargsbiopsi og får følgende prøvesvar:

Prøve	Funn	Referanseverdi
Hemoglobin	8,6 g/dL	11,7-15,3 g/dL
Leukocytter	6,5 x 10 ⁹ /L	4,0-11,0 x 10 ⁹ /L
Trombocytter	98 x 10 ⁹ /L	145-390 x 10 ⁹ /L
MCV	97 fL	82-98 fL
Serum-elektroforese	Monoklonal IgM-kappa 12,5 g/L	Ingen
Beinmargsbiopsi	Tumoraktig vekst av lymfocytter, lymfoplasmacytter og plasmaceller	

Hvilken tilstand er mest sannsynlig?

A X Waldenströms makroglobulinemi

*Hos en eldre person som utvikler slapphet, vekttap, anemi og trombocytopeni bør man vurdere om kreftsykdom kan være årsak. Serum elektroforese viste en monoklonal komponent av typen IgM-kappa. IgM M-komponenter ser man primært ved Waldenströms makroglobuliemi (også kalt lymfoplasmacyttisk lymfom LPL). IgM MGUS ville vært det beste alternativet dersom pasienten ikke hadde hatt cytopenier og ellers hadde vært frisk. IgM myelomatose er svært sjelden men forekommer – men histologien ville da **overveiende** vist plasmaceller. Marginalsonelymfomer kan også gi IgM type M-komponent, men tumorcellene her vil være lymfocytter uten plasmacelledifferensiering.*

B Monoklonal gammopati av usikker betydning (MGUS)

C Splenisk marginalsonelymfom

D Myelomatose

00002856ac9f558ac38

44

En 55 år gammel mann kommer til fastlegen fordi han ikke føler seg i toppslag. Han er frisk fra før og bruker ingen faste medisiner og drikker ikke alkohol.

Fastlegen tar noen orienterende blodprøver og finner kun normalverdier, bortsett fra ferritin som er på 1045 µg/L (ref 30-383) og transferrinmetning som er på 86% (ref 15-57). Han konfererer med hematolog på lokalsykehuset som ber han ta en blodprøve og henvise til poliklinikk for blodsykdommer.

Hvilken blodprøve bør tas?

- A CALR-mutasjonsanalyse (calreticulin)
 - B X** HFE-mutasjonsanalyse (hemokromatose gentypering)
Hereditær hemokromatose er en sykdom kjennetegnet ved økt jernopptak og patologisk jernopphopning. Dette er en relativt vanlig forekommende tilstand i Norge, med en prevalens på cirka 0,7%. Tilstanden skyldes vanligvis homozygot mutasjon i HFE-genet. De øvrige mutasjonsanalysene her omhandler myeloproliferative tilstander.
 - C MPL-mutasjonsanalyse
 - D JAK2-mutasjonsanalyse
-

00002856ac1f958ac38

45

En 54 år gammel kvinne fikk påvist lungekreft for 4 måneder siden og behandles nå med immunterapi. For 2 dager siden fikk hun smerter og hevelse i høyre underekstremitet. Hun oppsøkte lege med mistanke om dyp venetrombose (DVT) og ultralyd bekreftet diagnosen akutt DVT.

Hun har normal lever- og nyrefunksjon. Pasienten skal starte antikoagulasjonsbehandling.

Hvilken antikoagulerende behandling vil du anbefale pasienten?

- A Kombinert lavmolekylært heparin (LMWH) og vitamin K-antagonist (Warfarin)
 - B X** Direktevirkende orale antikoagulantia (DOAK) i monoterapi
Nasjonale og internasjonale retningslinjer anbefaler DOAK eller LMWH som førstevalg i behandlingen av venøs trombose hos kreftpasienter.
 - C Vitamin K-antagonist (Warfarin) i monoterapi
 - D Ufraksjonert heparin (UFH) i monoterapi
-

00002856ac1f958ac38

46

En 27 år gammel kvinne oppsøker deg som fastlege fordi hun det siste halvåret i tiltagende grad har fått kløende utslett på begge hendene. Hun er enslig og arbeider som jurist. Hun forteller at hun som barn og ungdom var mye plaget med eksem i albubøyningene, men vokste dette av seg.

Ved undersøkelsen finner du eksem over dorsalsiden av fingre og håndrygger.

Hva er mest sannsynlige diagnose?

- A Allergisk kontakteksem
Det er ingen opplysninger som tilsier at hun utsettes for allergifremkallende kjemikalier.
 - B X** Atopisk håndeksem
Sykehistorien tilsier at hun har hatt atopisk eksem, med tidligere kronisk utslett i albuebøyningene. Hendene er et hyppig predileksjonssted for atopisk eksem hos voksne.
 - C Pompholyx
Pompholyx har et mer akutt eller subakutt forløp og er primært lokalisert til håndflater, eventuelt fingersider.
 - D Irritativt kontakteksem
Pasienten er enslig og arbeider som jurist, det er ingen opplysninger som tilsier at hun utsettes for mye irritasjon fra for eksempel vått arbeid eller hansker.
-

00002856ac1f958ac38

47

Du jobber som LIS1 i allmennpraksis. En kvinne har fått hudutslett under et nytt armbåndsur. Utslettet kom noen dager etter første bruk, og hun ønsker utredning for årsaken til utslettet.

Hva er den beste diagnostiske testen i denne situasjonen?

- A** Immunfluorescensundersøkelse av hudbiopsi
Kontaktallergi/nikkelallergi er den viktigste tentative diagnosen. Dette er en T-cellemediert hypersensitivitetsreaksjon, uten antistoffdannelse. Immunfluorescensundersøkelse er imidlertid nyttig for å påvise antistoffnedslag.
- B** Måle spesifikk IgE
Kontaktallergi/nikkelallergi er den viktigste tentative diagnosen. Dette er en T-cellemediert hypersensitivitetsreaksjon, uten antistoffdannelse.
- C** Prikktest
Kontaktallergi/nikkelallergi er den viktigste tentative diagnosen. Dette er en T-cellemediert hypersensitivitetsreaksjon, uten antistoffdannelse. Prikktest er imidlertid nyttig for å påvise antistoffmediert straksallergi.
- D X** Lappetest
Kontaktallergi/nikkelallergi er den viktigste tentative diagnosen, og lappetest er egnet til å påvise slik T-cellemediert hypersensitivitetsreaksjon. En eventuell reaksjon på lappetest kommer oftest etter noen dager. Testmaterialet skal ligge på i 48 timer, og testen leses av etter cirka 3 dager.

00002856a0f958a338

48

Du jobber som LIS1 på et lokalsykehus. Du blir tilkalt til kvinne- og fødeposten fredag kveld på grunn av ikterus og positiv direkte antiglobulintest (DAT) hos et 1 døgn gammelt spedbarn. Svangerskap og fødsel har vært ukomplisert. Barnet er født til termin, og med normal fødselsvekt.

Du ser i svangerskapsjournalen at mor har blodtype A RhD positiv, og med negativ antistoffscreening i svangerskapsuke 12.

Blodprøver av barnet:

Prøve	Aktuell verdi	Referanseverdi
Hemoglobin	16,5 g/dL	14,0 – 24,0 g/dL
Total bilirubin	260 µmol/L	<140 µmol/L
DAT	Positiv (3+ av 4)	Negativ
Blodtype	O RhD negativ	

Barnet får lysbehandling som følge av sin bilirubinverdi.

Hva er den mest sannsynlige årsaken til positiv DAT hos barnet?

- A X** Alloantistoffer fra mor i annet blodtypesystem enn RhD
Det er ikke gjort antistoffscreening av mors plasma siden uke 12, denne bør gjentas som ledd i utredning av positiv DAT hos nyfødt (alternativt antistoffscreening av barnets plasma). Klinikk med ikterus og positiv DAT indikerer antistoffmediert hemolyse. I dette tilfellet kan vi utelukke ABO-uforlikelighet, og irregulære alloantistoffer er mest sannsynlige årsak. Mor har trolig utviklet alloantistoff etter forrige antistoffscreening.
- B** ABO-uforlikelighet mellom mor og barn
Barnet har blodtype O, og mor har derfor ikke antistoffer i ABO-systemet som kan angripe barnets erytrocytter.
- C** RhD-profylakse gitt i svangerskapet
Mor er RhD-positiv. RhD-profylakse gis kun til RhD-negative mødre. Skulle mor likevel ha fått RhD-profylakse ved en feiltagelse, vil disse antistoffene ikke feste seg til barnets erytrocytter da barnet er RhD negativ (og mors erytrocytter med RhD vil absorbere tilført anti-D).
- D** Autoimmun hemolytisk anemi hos barnet
Autoimmun hemolytisk anemi er svært sjelden hos spedbarn.

00002856a0f958a338

49

En far bringer med sin 7 år gamle datter på legekantoret fordi hun den siste måneden har hatt en del diaré, magesmerter og mulig feber. Familien har nylig vært på ferie i Thailand og far tror hun kan ha en tarminfeksjon.

Hun har fremdeles diaré og magesmerter, men ikke feber. Blodprøver tatt i forkant av konsultasjonen viser:

Prøve	Aktuell verdi	Referanseverdi (aldersjustert)
eb-Hb	10,8 g/dL	11,8-14,8 g/dL
s-CRP	5 mg/L	<5 mg/L
s-total IgG	11,6 g/L	4,3 - 13,6 g/L
s-total IgM	1,0 g/L	0,2 - 1,7 g/L
s-total IgA	<0,05 g/L	0,35 - 3 g/L
s-total IgE	203 kU/L	2 - 403 kU/L
s-anti-trans-glutaminase 2, IgA	<1 U/mL	<15 U/mL
s-anti-deamidert gliadinpeptid IgG	150 U/mL	<15 U/mL

Hva er den mest sannsynlige årsaken?

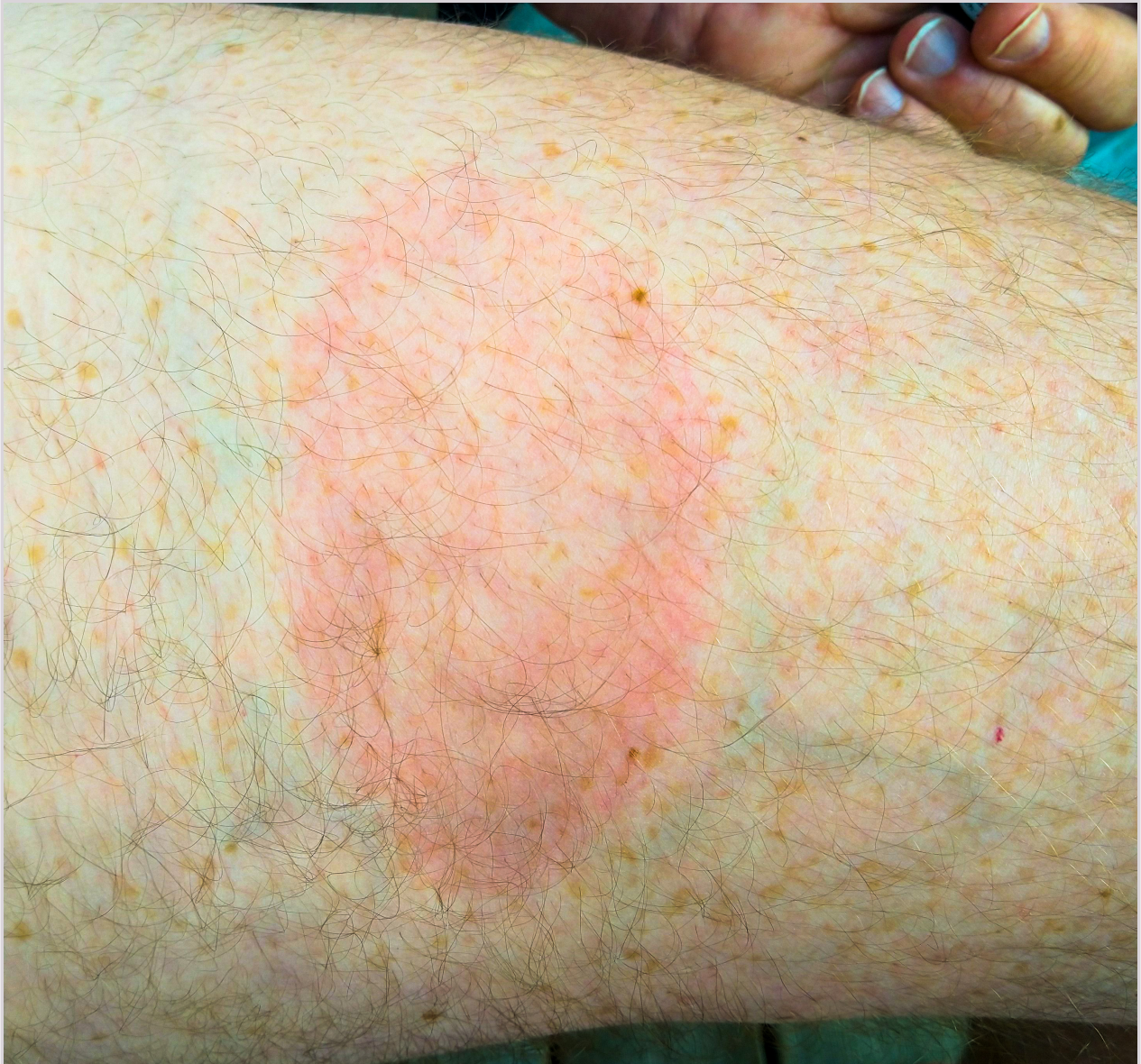- A** Hverken cøliaki eller tarminfeksjon
- B** Infeksiøs tarminfeksjon
Selektiv IgA-mangel kan være assosiert med økt infeksjonstendens i gastrointestinaltraktus, men her er cøliaki langt mer sannsynlig ut fra klinikk og laboratorieresvar.
- C** Både cøliaki og tarminfeksjon
Selektiv IgA-mangel er svært sjeldent assosiert med økt infeksjonstendens.
- D X** Cøliaki
Anti-transglutaminase 2 (IgA) er negativ, men pasienten har IgA-mangel (sees hyppigere ved blant annet cøliaki). Anti-deamidert gliadin peptid (IgG) er påvist. En lettgradig anemi og nærmest normal CRP er heller ikke uforenlig med cøliaki.

00002856ac9f958ac538

50

En 62 år gammel mann har gått i åpent skogsterreng på Vestlandet iført shorts. Han oppdaget en flått som han fjernet selv med engangspinsett til flåttfjerning. Litt etter hvert har det tilkommet et diskret eksantem som etter 10 dager måler 7 x 14 cm.

Hva er mest sannsynlige forklaring på utslettet?



A X Borreliainfeksjon

Typisk ved borreliainfeksjon er et diskret utslett som blir større i størrelsen i løpet av en ukes tid. Den primære reaksjonen på insektsbittet er mer avgrenset og reaksjonen blir ikke så stor. Ved en sekundær streptokokkinfeksjon ville en ventet en raskere utvikling og mer markant hudlesjon. En straksallergisk reaksjon ville ikke utviklet seg langsomt og ville typisk hatt et urtikarielt preg.

B Allergisk type 1 reaksjon

Typisk ved borreliainfeksjon er et diskret utslett som blir større i størrelsen i løpet av en ukes tid. Den primære reaksjonen på insektsbittet er mer avgrenset og reaksjonen blir ikke så stor. Ved en sekundær streptokokkinfeksjon ville en ventet en raskere utvikling og mer markant hudlesjon. En straksallergisk reaksjon ville ikke utviklet seg langsomt og ville typisk hatt et urtikarielt preg.

C Streptokokkinfeksjon

Typisk ved borreliainfeksjon er et diskret utslett som blir større i størrelsen i løpet av en ukes tid. Den primære reaksjonen på insektsbittet er mer avgrenset og reaksjonen blir ikke så stor. Ved en sekundær streptokokkinfeksjon ville en ventet en raskere utvikling og mer markant hudlesjon. En straksallergisk reaksjon ville ikke utviklet seg langsomt og ville typisk hatt et urtikarielt preg.

D Vevsreaksjon som skyldes selve insektsbittet

Typisk ved borreliainfeksjon er et diskret utslett som blir større i størrelsen i løpet av en ukes tid. Den primære reaksjonen på insektsbittet er mer avgrenset og reaksjonen blir ikke så stor. Ved en sekundær streptokokkinfeksjon ville en ventet en raskere utvikling og mer markant hudlesjon. En straksallergisk reaksjon ville ikke utviklet seg langsomt og ville typisk hatt et urtikarielt preg.

000028566af958ad38

51

En 72 år gammel mann med hypertensjon og diabetes type II, legges inn i sykehus etter 5 uker med tiltagende lokaliserte smerter i lumbalkolumna. Han har registrert øretemperatur 38,2°C. Ved innleggelse måles rektaltemperatur 39,0°C, puls 85 min⁻¹, respirasjonsfrekvens 18 min⁻¹, og blodtrykk 140/85 mmHg.

Du mistenker spondylodiskitt.

Hva er viktigste bildediagnostikk for å avklare diagnosen?

- A** Skjelettrøntgen av lumbalkolumna
MR kolumna er primærutredningen ved mistenkt spondylodiskitt fordi det er den mest sensitive metoden, som først kan fange opp forandringene. Skjelettrøntgen vil sjelden vise forandringene og selv i kombinasjon med positive blodkulturer vil det ikke gi diagnosen. CT vil kunne vise forandringene i mellomvirvelskiven, men noe senere enn MR. Ultralyd er ikke egnet ved skjelettundersøkelser.
- B X** MR av kolumna
MR kolumna er primærutredningen ved mistenkt spondylodiskitt fordi det er den mest sensitive metoden, som først kan fange opp forandringene. Skjelettrøntgen vil sjelden vise forandringene og selv i kombinasjon med positive blodkulturer vil det ikke gi diagnosen. CT vil kunne vise forandringene i mellomvirvelskiven, men noe senere enn MR. Ultralyd er ikke egnet ved skjelettundersøkelser.
- C** CT kolumna
MR kolumna er primærutredningen ved mistenkt spondylodiskitt fordi det er den mest sensitive metoden, som først kan fange opp forandringene. Skjelettrøntgen vil sjelden vise forandringene og selv i kombinasjon med positive blodkulturer vil det ikke gi diagnosen. CT vil kunne vise forandringene i mellomvirvelskiven, men noe senere enn MR. Ultralyd er ikke egnet ved skjelettundersøkelser.
- D** Ultralydundersøkelse av mellomvirvelskivene
MR kolumna er primærutredningen ved mistenkt spondylodiskitt fordi det er den mest sensitive metoden, som først kan fange opp forandringene. Skjelettrøntgen vil sjelden vise forandringene og selv i kombinasjon med positive blodkulturer vil det ikke gi diagnosen. CT vil kunne vise forandringene i mellomvirvelskiven, men noe senere enn MR. Ultralyd er ikke egnet ved skjelettundersøkelser.

00002856649558ac38

52

En 60 år gammel mann med mekanisk aortaventil som han har hatt i 3 år, legges inn i sykehus. En uke før innleggelsen hadde han puss-sekresjon fra en inngrodd tånegl, og fem dager senere feber, frostanfall, hodepine, magesmerter og tungpust.

Ved den kliniske undersøkelsen finner du en diastolisk bilyd grad 4/6, redusert ventilklikk, inspiratoriske knatrelyder basalt over begge lunger, og multiple ekkymoser under begge fotsåler. Du mistenker endokarditt.

Hva er mest sannsynlige agens?

A Enterokokker

Sykehistorien med lokale infeksjonstegn fra tå og forutgående episode med feber og frostanfall tyder på et fokalt utgangspunkt der gule stafylokokker dominerer. Funnene forøvrig tyder på akutt debutterende endokarditt. Endokarditt med hvite stafylokokker kunne vært nærliggende på grunn av eksisterende, mekanisk ventil, men har oftest en mer langsam debut. Endokarditt med munnhulebakterier har også typiske langsommere debut og er ikke spesielt assosiert med mekanisk ventil, men forekommer hyppigere ved native klaffer.

B Munnhulestreptokokker

Sykehistorien med lokale infeksjonstegn fra tå og forutgående episode med feber og frostanfall tyder på et fokalt utgangspunkt der gule stafylokokker dominerer. Funnene forøvrig tyder på akutt debutterende endokarditt. Endokarditt med hvite stafylokokker kunne vært nærliggende på grunn av eksisterende, mekanisk ventil, men har oftest en mer langsam debut. Endokarditt med munnhulebakterier har også typiske langsommere debut og er ikke spesielt assosiert med mekanisk ventil, men forekommer hyppigere ved native klaffer.

C Hvite stafylokokker

Sykehistorien med lokale infeksjonstegn fra tå og forutgående episode med feber og frostanfall tyder på et fokalt utgangspunkt der gule stafylokokker dominerer. Funnene forøvrig tyder på akutt debutterende endokarditt. Endokarditt med hvite stafylokokker kunne vært nærliggende på grunn av eksisterende, mekanisk ventil, men har oftest en mer langsam debut. Endokarditt med munnhulebakterier har også typiske langsommere debut og er ikke spesielt assosiert med mekanisk ventil, men forekommer hyppigere ved native klaffer.

D X Gule stafylokokker

Sykehistorien med lokale infeksjonstegn fra tå og forutgående episode med feber og frostanfall tyder på et fokalt utgangspunkt der gule stafylokokker dominerer. Funnene forøvrig tyder på akutt debutterende endokarditt. Endokarditt med hvite stafylokokker kunne vært nærliggende på grunn av eksisterende, mekanisk ventil, men har oftest en mer langsam debut. Endokarditt med munnhulebakterier har også typiske langsommere debut og er ikke spesielt assosiert med mekanisk ventil, men forekommer hyppigere ved native klaffer.

000026566c9f95ad36

53

En tidligere frisk, 18 år gammel mann innlegges i medisinsk avdeling med 5 dagers sykehistorie. Han har temperatur 38,7 °C. Allmenntilstanden er redusert. Det som plager ham mest er sterke smerter i halsen når han åpner munnen og når han svelger. Ved undersøkelse klarer du å få et glimt av svelget. Han har tydelig rubor i den bløte ganen og i tonsilleregion med flere små sår med litt grålig puss, det er ikke forstørrede tonsiller. Han har ingen tydelig hevelse av submandibulære lymfeknuter. Organstatus forøvrig er normal.

Prøve	Svar	Referanseområde
CRP	15 mg/L	<5
Leukocytter	9,5 x 10 ⁹ /L	3,5-10,0

Hva er mest sannsynlige diagnose?

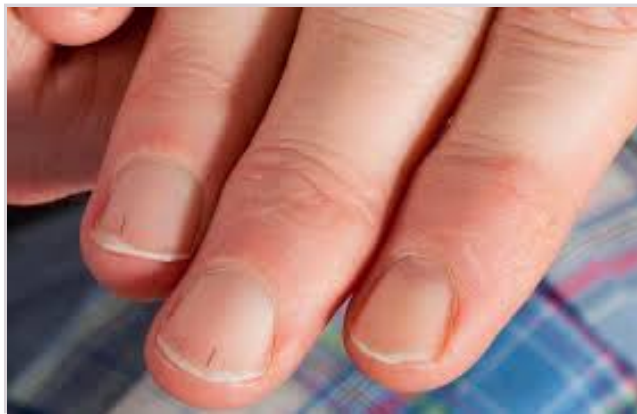- A Streptokokkinfeksjon
Sykehistorien og funnene passer med en virusbetinget halsinfeksjon. Sterke svelgmerter, sår og moderate funn passer best med en primær herpes simplex infeksjon. Det er ikke lett å se blemmer og særlig ikke når tilstanden har vart noen dager.
 - B Vanlig viral halsinfeksjon
Sykehistorien og funnene passer med en virusbetinget halsinfeksjon. Sterke svelgmerter, sår og moderate funn passer best med en primær herpes simplex infeksjon. Det er ikke lett å se blemmer og særlig ikke når tilstanden har vart noen dager.
 - C Mononukleose eller CMV-infeksjon
Sykehistorien og funnene passer med en virusbetinget halsinfeksjon. Sterke svelgmerter sår og moderate funn passer best med en primær herpes simplex infeksjon. Det er ikke lett å se blemmer og særlig ikke når tilstanden har vart noen dager.
 - D X** Primær Herpes simplex infeksjon
Sykehistorien og funnene passer med en virusbetinget halsinfeksjon. Sterke svelgmerter, sår og moderate funn passer best med en primær herpes simplex infeksjon. Det er ikke lett å se blemmer og særlig ikke når tilstanden har vart noen dager.
-

00002656scf955ad38

54

En 48 år gammel mann som er tidligere frisk, kontakter fastlegen fordi han har merket forandringer på neglene den siste tiden. Han kan ikke huske å ha skadet seg. Ved undersøkelse ses bilaterale forandringer som på bildet under.

Hvilke anamnesticke opplysninger bør allmennlegen kartlegge primært hos denne pasienten?



- A Urtikaria og håravfall
Forekommer ikke typisk sammen med splintblødninger.
 - B X** Feber og dyspné
Splintblødninger må gi mistanke om endokarditt som er en øyeblikkelig hjelp-tilstand som skal legges inn straks. Her må allmennlegen kartlegge symptomer for å styrke eller svekke denne mistanken.
 - C Blødningstendens og nyoppståtte ankelødemer
Ikke så relevant her.
 - D Hudtype og mengde soleksporing
Usannsynlig at dette er maligne melanomer siden det er så mange og såpass symmetrisk misfarging av negl.
-

00002656scf955ad38

55

En 70 år gammel kvinne i akuttmottaket har kardiogent sjokk. EKG viser atrieflimmer med ventrikkelfrekvens 130 min⁻¹. Blodtrykket er 80/55 mmHg. I pasientjournalen ser du at pasienten har kjent hypertrofisk kardiomyopati. Hun er ikke antikoagulert.

Hvilket tiltak er riktig i denne situasjonen?

- A Antikoagulering og oppstart av amiodarone
- B Betablokker
- C X** Elektrokonvertering
- D Adrenalin

Riktig svar er elektrokonvertering. Pasienter med hypertrofisk kardiomyopati kan være svært avhengig av atriebidraget i fylningen av venstre ventrikkel. Omslag til atrieflimmer kan medføre både "backward" og "forward" failure.

000026566c9f58a538

56

En 78 år gammel mann med STEMI fikk påvist en totalokkludert koronararterie ved koronar angiografi. Den ble åpnet og stentet. Pasienten ble umiddelbart smertefri og ST-elevasjonene gikk i regress. PCI-prosedyren (perkutan koronar intervensjon) var ukomplisert. Oppfølgende ekkokardiografi viste EF (ejeksjonsfraksjon) i venstre ventrikkel på 54%, med hypokinesi inferiort og posteriort.

Hvilken antitrombotisk behandling er indisert hos denne pasienten?

- A X** Dobbel platehemming med acetylsalisylsyre og en P2Y12-hemmer i 12 måneder, deretter acetylsalisylsyre alene
- B Acetylsalisylsyre alene på ubestemt tid
- C Dobbel platehemming med acetylsalisylsyre og en P2Y12-hemmer i 6 måneder, deretter acetylsalisylsyre alene
- D Kombinasjonen acetylsalisylsyre og DOAK (direktevirkende antikoagulantia) i 6 måneder, deretter acetylsalisylsyre alene

Etter akutt koronarsyndrom er det indisert med dobbel platehemming i 12 måneder, deretter acetylsalisylsyre alene.

000026566c9f58a538

57

En 85 år gammel kvinne oppsøker lege på grunn av nedsatt fysisk yteevne og tung pust ved lette anstrengelser over noe tid. Hun har pittingødemer opp til knærne og halsvenestase når hun ligger med hevet hodeende. Ved auskultasjon er det kreпитasjoner over alle lungeflater og redusert respirasjonslyd basalt bilateralt.

Det er en kraftig systolisk bilyd som høres best over apex av hjertet, men nesten like godt i pasientens armhule.

Hvilken klaffefeil er det mest sannsynlig at forårsaker pasientens bilyd?

- A X** Mitralinsuffisiens
 - B Aortastenose
 - C Mitralstenose
 - D Trikuspidalinsuffisiens
- Typisk timing (systolisk), lokalisasjon (over apex av hjertet) og utstråling (til armhulen) for mitralinsuffisiens.*
- Aortastenose gir en systolisk bilyd med punctum maximum i 2. høyre interkostalrom i sternallinjen, med utstråling til halskarene.*
- Mitralstenose gir en diastolisk bilyd med punctum maximum over apex av hjertet.*
- Trikuspidalinsuffisiens gir en systolisk bilyd med punctum maximum i 4.-5. venstre interkostalrom i sternallinjen.*

000026566c9f58a538

58

NB Fasit ble endret på dette spørsmålet! Opprinnelig fasit er markert med X, poengiving til eksamen er gitt i 2. kolonne

Du er på legekantoret på vakt og tilser en 57 år gammel mann som ble operert med mitralplastikk for 6 uker siden. Han føler liten framgang etter kirurgi og du tar et EKG som viser atrieflutter med frekvens 140 min^{-1} .

Hvilke(t) tiltak er riktig?

- A X 0** Starte med betablokker og DOAK (direktevirkende antikoagulantia), henvise til kardiologisk poliklinikk for elektrokonvertering om 3 uker
Oppgaven tas ut jf. sensurmøtet.

Riktig svar. Pasienten må ha frekvensregulerende behandling og antikoaguleres før elektrokonvertering.

- B 0** Starte med amiodarone, henvise til kardiologisk poliklinikk
C 0 Starte med betablokker, øyeblikkelig hjelp-innleggelse på sykehus
D 0 Starte med betablokker, kontroll om 1 uke på legekantoret

00002856a9f55a4d36

59

NB Fasit ble endret på dette spørsmålet! Opprinnelig fasit er markert med X, poengiving til eksamen er gitt i 2. kolonne

En 62 år gammel mann oppsøker deg som allmennlege på grunn av bekymring for å utvikle hjerte- og karsykdom. Han er ikke-røyker og normotensiv (130/70 mmHg). Han er bekymret fordi han på bedriftslegeundersøkelsen fikk påvist økt verdi av Lipoprotein(a) til 550 mg/L (ref <300). Det var tilfredsstillende verdier for:

Prøve	Aktuell verdi	Referanseverdi
S-kolesterol	4,8 mmol/L	3,9-7,8
S-HDL-kolesterol	1,0 mmol/L	0,8-2,1
S-LDL-kolesterol	2,5 mmol/L	2,0-5,4

Han har ett kjent tilfelle av hjertekarsykdom i familien; mormor døde av hjerteinfarkt 75 år gammel. Hvilket tiltak er i tråd med Nasjonal faglig retningslinje for forebygging av hjerte- og karsykdom?

- A X 1** Ingen spesifikke tiltak
Han har en lav NORRISK2 skår (6%) og Lipoprotein(a) er under 700 (og har derfor ikke klinisk betydning). NORRISK2-kalkulator finnes her: <http://hjerterisiko.helsedirektoratet.no/> - <http://hjerterisiko.helsedirektoratet.no/>
- B 0** Henvise til lipidpoliklinikk
C 1 Gi råd om kosthold og fysisk aktivitet
Oppgaven får 2 korrekte svaralternativ jf. sensurmøtet.
- D 0** Starte behandling med statin

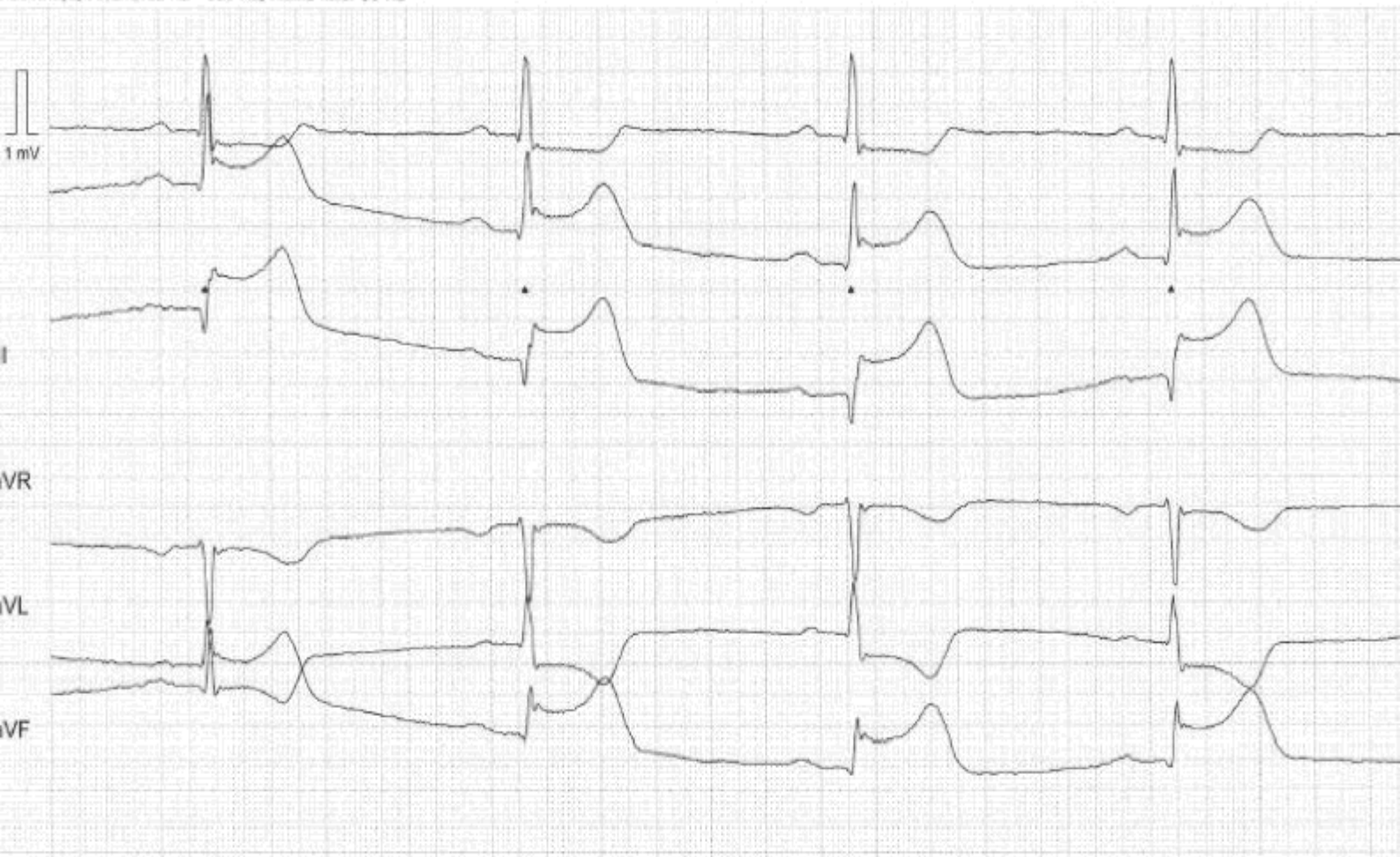
00002856a9f55a4d36

60

En 50 år gammel mann får sterke brystmerter kort tid etter en treningsøkt på treningssenter. Standardavledningene i prehospitalt EKG vises nedenfor. EKG som er vist er tatt 25 minutter etter symptomdebut.

Pasienten befinner seg 110 km fra nærmeste PCI (perkutan koronar intervensjon)-senter. Det er usikre flyforhold på grunn av tette snøbyger og det er vinterføre på veiene. Antatt transporttid til PCI-senter anslås til 90-100 minutter, men det er usikkert.

Hva er beste behandlingsstrategi?



- A Avvente ny værrapport om 15 minutter for å ta avgjørelsen da
- B Starte transport med bilambulansse til PCI-senter fordi flyforholdene er usikre
- C X** Gi prehospital trombolytisk behandling
- D Rekvirere helikopter for transport til PCI-senter for primær PCI

Vignetten beskriver en pasient med akutt nedreveggsinfarkt hvor sykehistorien er kort og hvor ST-elevasjonene er markerte. Dette er en situasjon hvor trombolytisk behandling har god effekt og med den usikkerhet det er rundt transporttid er det riktig å gi trombolytisk behandling i dette tilfellet.

61

En 76 år gammel kvinne med hypertensjon og diabetes type 2, legges inn med tungpust og brystmerter og får påvist NSTEMI som behandles med PCI (perkutan koronar intervensjon) av subtotalt okkludert CX (ramus circumflex).

Ekkokardiografi viser EF (ejeksjonsfraksjon) på 42%. Hun bruker fra tidligere lisinopril (ACE-hemmer), metformin og sovemedisin. Hun settes på dobbelt platehemming etter PCI-behandlingen. Blodtrykket er 142/87 mmHg og EKG viser sinusrytme 76/minutt.

Labanalyse	Svar	Referanseområde
Hemoglobin	12,6 g/dL	11,7–15,3
Natrium	139 mmol/L	137–145
Kalium	4,2 mmol/L	3,6–4,6
Kreatinin	110 µmol/L	45–90
HbA1c	54 mmol/mol	28–40
Troponin	280 - 560 - 170 ng/L	<15
NT-proBNP	1500 ng/L	≤738

Hvordan behandles hennes hjertesvikt videre?

- A** Tillegg av diuretika for avlastning av hjertet
Diuretika gir ingen livsforlengende gevinst og er kun indisert ved tegn på overvæsking.
- B** Tillegg av SGLT2-hemmer og betablokker
Ved HFmrEF (Heart Failure with mildly reduced EF) vil en SGLT2-hemmer og en betablokker være nyttige både for symptomer og prognose, men pasienten vil ha ytterligere effekt av mineralokortikoid reseptorantagonist/aldosteronantagonist.
- C** Tillegg av diuretika og betablokker
Diuretika gir ingen livsforlengende gevinst og er kun indisert ved tegn på overvæsking. Pasienten vil ha både prognostisk og symptomatisk gevinst av en SGLT2-hemmer og en mineralokortikoid reseptorantagonist/aldosteronantagonist (om den tolereres nyremessig).
- D X** Tillegg av SGLT2-hemmer, aldosteronantagonist og betablokker
Da det ikke er opplysninger om stuvning, ødem og natrium er normal, er det ingen tegn på overvæsking. Diuretika gir ingen livsforlengende gevinst og er ikke indisert her. Pasienten vil ha både prognostisk og symptomatisk gevinst av betablokker, SGLT2-hemmer og mineralokortikoid reseptorantagonist/aldosteronantagonist (om den tolereres nyremessig) i tillegg til ACE-hemmeren hun allerede står på. Det finnes god evidens for at SGLT2-hemmere reduserer forekomsten av kardiovaskulære og renale endepunkter i denne situasjonen, men per 21.11.2023 vil en pasient med hjertesvikt og EF >40% ikke ha rett til å få slikt medikament foreskrevet på blåresept.

62

En sprek, 65 år gammel kvinne med velbehandlet hypertensjon, ble behandlet med ablasjon for 12 år siden for atrieflimmer. Hun har nå persisterende atrieflimmer tross 2 ablasjonsforsøk. Ekkokardiografi har vist normal ejeksjonsfraksjon (>50%), ingen klaffefeil, men et forstørret venstre atrium. Hun har lest at atrieflimmer kan gi slag og lurer på om hun bør ha antikoagulasjon.

Hva er hennes CHA₂DS₂-VASc-skår?

- A** 1
Hypertensjon (+1 poeng), kvinnelig kjønn (+1 poeng), og alder 65-74 år (+1 poeng). Gir totalt 3 poeng. Forstørret venstre atrium er ikke med.
- B X** 3
Hypertensjon (+1 poeng), kvinnelig kjønn (+1 poeng), og alder 65-74 år (+1 poeng). Gir totalt 3 poeng. Forstørret venstre atrium er ikke med.
- C** 4
Hypertensjon (+1 poeng), kvinnelig kjønn (+1 poeng), og alder 65-74 år (+1 poeng). Gir totalt 3 poeng. Forstørret venstre atrium er ikke med.
- D** 2
Hypertensjon (+1 poeng), kvinnelig kjønn (+1 poeng), og alder 65-74 år (+1 poeng). Gir totalt 3 poeng. Forstørret venstre atrium er ikke med.

63

En 58 år gammel mann ble nylig diagnostisert med aksial spondyloartritt (Bekhterevs sykdom). Han er engstelig for at han skal rammes av hjerteinfarkt siden han bruker naproksen (NSAID) relativt ofte, med god effekt. Han har lest at NSAID øker risikoen for hjerteinfarkt med 80%.

Hva bør han rådes til med hensyn til NSAID-bruk?

- A Fortsette med NSAID til han får resept på TNF-hemmer hos spesialist som du henviser til
TNF-hemmer er ikke indisert ettersom naproksen gir god effekt.
- B Gå over til COX2-hemmer med protonpumpehemmer
COX2-hemmere gir høyere risiko for koronarsykdom sammenlignet med naproksen.
- C X Fortsette med naproksen så lenge han opplever at det gir god effekt
Naproksen gir god inflammasjonsdempning og reduserer derfor den koronare risikoen ved Bekhterevs sykdom. Dette er den anbefalte medikamentelle primærbehandlingen mot smerter og stivhet hos disse pasientene.
- D Gå over til paracetamol, og paracetamol med kodein i perioder med sterkere smerter
Uheldig å bruke opiater mot kroniske smerter. Paracetamol vil her gi marginal inflammasjonsdempende effekt.

00002856ac9f558ac38

64

En 73 år gammel mann med kjent kronisk hjertesvikt kommer inn i akuttmottaket med uttalt dyspnø. Han er angstpreget, kald i huden og våt av svette. BT 205/110, sinusrytme 110 min⁻¹, respirasjonsrate 35 min⁻¹ og oksygensaturasjon (SaO₂) 84%. Han har uttalte deklive ødemer med pittingødem til over knærne. Hans kone forteller at han har vært i dårligere form de siste ukene og i kveld ble han akutt respiratorisk besværet etter at de hadde spist salt kjøtt til middag.

Hvilken akuttbehandling bør han få?

- A CPAP, Loop-diuretika og inotrop medikament (Dobutamin) for å bedre hjerteminuttvolum
Pasienten er hypertensiv og takykard som ved høyt endogent adrenerg påslag. Behandlingen skal inneholde reduksjon av preload og afterload, ikke inotropi.
- B Penicillin, Gentamycin og Loop-diuretika
Det er ikke holdepunkt for septisk sjokk.
- C X CPAP, Loop-diuretika, Nitroglycerininfusjon og morfin
Pasienten skal behandles for akutt dekompenert hjertesvikt med lungeødem.
- D Optimalisere sviktbehandling med økt dose betablokker og loop-diuretika i tillegg til aldosteronantagonist
Optimalisering av hjertesviktbehandling kan være aktuelt etter den akutte fasen.

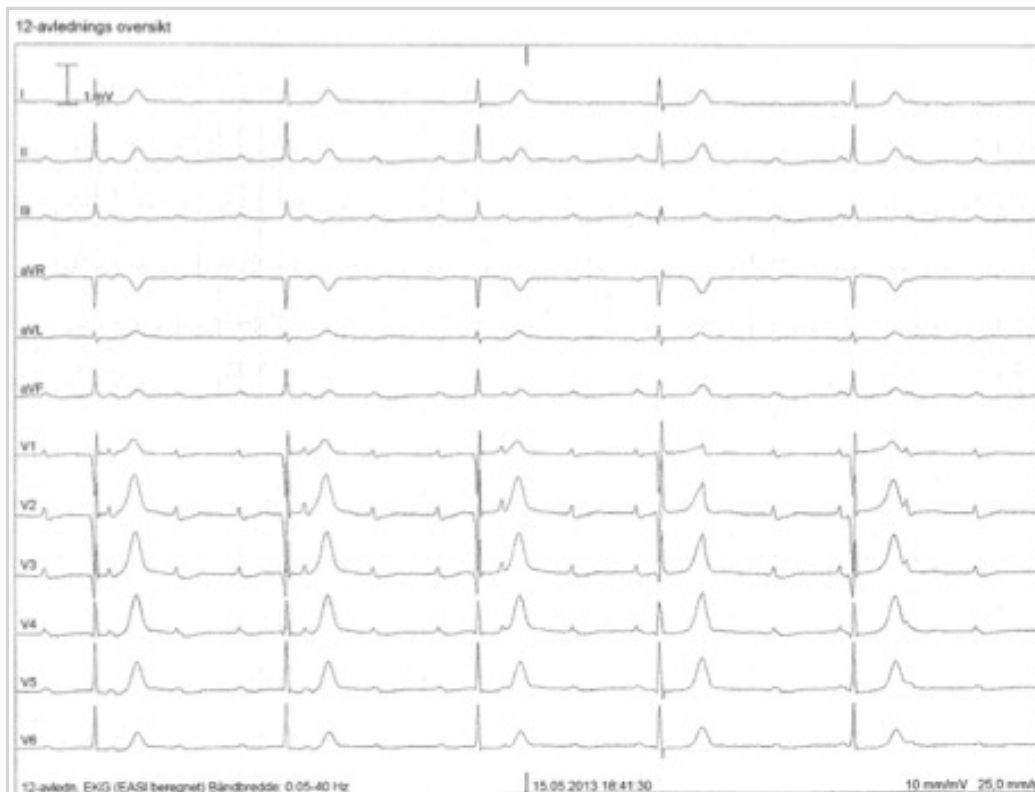00002856ac9f558ac38

65

En 75 år gammel kvinne tar kontakt med deg som fastlege da hun har vært slapp og tungpustet de siste to ukene. Fra tidligere har hun medikamentelt behandlet hypertensjon og gjennomgikk et hjerteinfarkt i fremre vegg for 7 år siden.

Du merker at pulsen er langsom og måler den til 35 min⁻¹. Klinisk hjerteundersøkelse er ellers normal og du finner ikke tegn til lungestuvning. Blodtrykket er 135/85 mmHg.

Du velger å ta et EKG som er vist under.



Hva er riktig arytmi-diagnose?

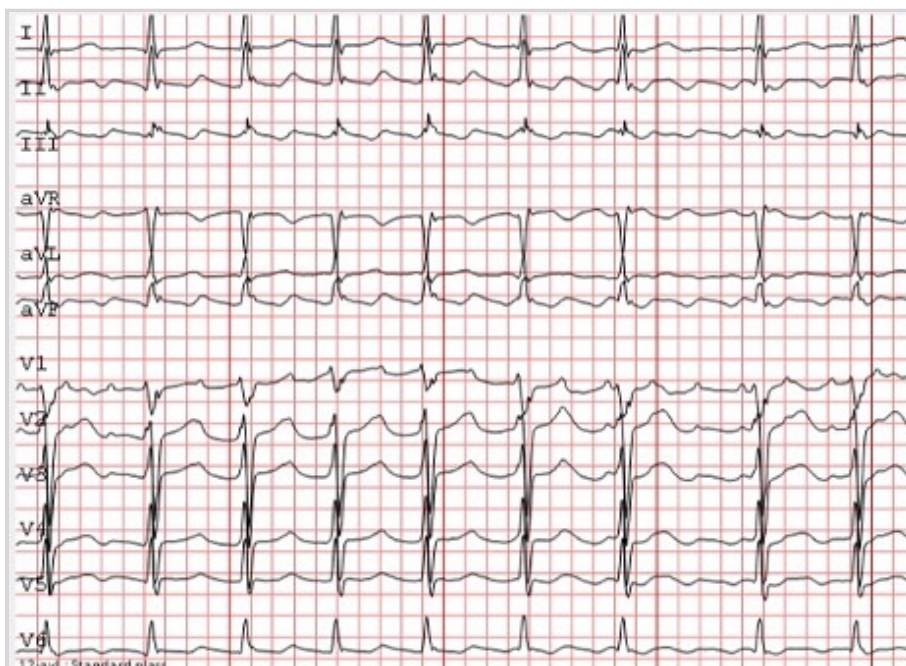
- A AV-blokk grad 1
Da ville det ha vært QRS-komplekser etter alle P-bølger.
- B X** AV-blokk grad 3
Riktig svar. P-bølgene og QRS forekommer i hver sin regelmessige frekvens. Det er ingen overledning mellom atrier og ventrikler, og atriene har høyest frekvens. P-bølgene har frekvens og morfologi som ved sinusrytme.
- C AV-blokk grad 2, type II
Feil svar.
- D AV-blokk grad 2, type I
Feil svar.

00002856a9f958a5d8

66

En 74 år gammel mann kommer til deg som fastlege for kontroll av blodtrykket. Du merker at han har en uregelmessig puls og tar et EKG som vises nedenfor. Avspillingshastighet er 50 mm/s og 1 mV er 10 mm.

Hva er mest sannsynlige arytmi?



A Atypisk atrieflutter

B X Typisk atrieflutter

Riktig svar. Det er uregelmessig QRS-avstand, men i bunnen ligger en regelmessig atrieflutteraktivitet med frekvens på cirka 300/minutt. Morfologien av flutterbølgene er karakteristiske for typisk mot-urs atrieflutter med langsomt nedadstigende etterfulgt av raskt oppadstigende grunnlinje i II, III og aVF («sagtannmønster»), samt en liten distinkt positiv bølge i V1. Riktig diagnostikk er viktig for videre behandling med medikamenter og ablasjon.

C Atrietakykardi

D Atrieflimmer

00002856a1f55a4d38

67

En 82 år gammel mann med hypertensjon, diabetes og lett redusert nyrefunksjon har fått utført PCI (perkutan koronar intervensjon) av CX (ramus circumflex) med implantasjon av medikamentavgivende stent i forløpet av et mindre hjerteinfarkt.

Han har atrieflimmer og bruker apiksaban (DOAK, direktevirkende antikoagulantia) som antikoagulasjon.

Hvilken antitrombotisk behandling vil du anbefale ved utreise?

A Kun acetylsalicylsyre

B X Fortsette med apiksaban og klopidogrel (P2Y12-hemmer)

Vignetten beskriver en pasient med økt blødningsrisiko på grunn av alder og redusert nyrefunksjon. Samtidig har han klar indikasjon for antikoagulasjon, med en CHA_2DS_2 -VASc-skår på 5 og en nyimplantert stent. Det er derfor en balansegang mellom risiko for blødning og risiko for tromboembolisk hendelse. Med moderne stenter er risikoen for stenttrombose mindre enn tidligere. I tilfeller som dette opprettholdes derfor apiksaban og man reduserer platehemmerbehandlingen til kun klopidogrel ved utreise. Hvis det hadde vært stenting av hovedstammen kunne man vurdert å gi trippelbehandling i 4 uker, men med en stent i CX er det ikke grunn til det.

C Trippelbehandling med apiksaban, acetylsalicylsyre og klopidogrel (P2Y12-hemmer)

D Seponere apiksaban og fortsette med kombinasjonen acetylsalicylsyre og klopidogrel (P2Y12-hemmer)

00002856a1f55a4d38

68

En 24 år gammel kvinne som jobber på fiskemottak klager over at fingrene hennes blir hvite, blålige og kalde på jobb. Hun må varme hendene ofte, men kan ikke bruke varme hansker på jobb. Fingrene blir røde og smertefulle når hun vasker seg i varmt vann. Du spør om tobakk, hun bruker hverken snus eller røyk.

Hva vil være beste behandling for denne pasienten?

A Sympatektomi

B Prednisolon tablett

C X Forsøke en annen arbeidssituasjon

Pasienten opplever Raynauds fenomen når hun eksponeres for kulde. Dette er vanligere hos kvinner. Rødme er et tegn på reaktiv hyperemi med smerter og parestesi. Behandlingen bør være konservativ: unngå kuldestimuli, aldri bruke tobakk i noen form, bruke varme hansker. Dermed kalsiumkanalblokkere, som nifedipin. Hverken sympatektomi eller prednisolon er korrekt.

D Kalsiumblokker (nifedipin) 5 mg inntil x3 daglig, med økning til opptil 20 mg x3 daglig

0000285664955a458

69

En 75 år gammel, tidligere frisk mann møter opp på fastlegekontoret med et sår på høyre legg som han har hatt i flere måneder. Han er ikke plaget av smerter. Han er bekymret for sirkulasjonen i beina sine, særlig siden hans mor ble låramputert da hun var på hans alder, grunnet «dårlig blodforsyning». Ved undersøkelsen finner du ødem i høyre underekstremitet, hvor det også er et 6x7 cm væskende sår på mediale legg og eksemforandringer. Videre ser du varicer på begge underekstremiteter, men mest uttalt på høyre side. Du måler ankel-arm-indeks (AAI) som er 0,9 på høyre fot. HbA1c er 44 mmol/mol (ref 28-40).

Hvordan håndteres denne pasienten best videre?

- A** Henvise med økt hastegrad til karkirurg for utredning av arteriell insuffisiens på grunn av mistanke om kritisk iskemi
Vignetten beskriver et klassisk venøst sår på bakgrunn av venøs insuffisiens. Det er ingen opplysninger som støtter nedsatt arteriell sirkulasjon; AAI på 0,9 sees ofte i denne aldersgruppen og bidrar ikke til sår dannelse. Pasienten beskriver heller ingen smerter. Venøse sår av denne størrelsen vil ikke tilhele med bare vanlig sårstell. Kompresjonsbehandling i form av linning eller kompresjonsstrømper klasse III er en viktig del av behandlingen. Varighet og størrelse på såret samt tydelige varicer tilsier behov for utredning av karkirurg. Dette er også viktig da det ved tilheling av venøse sår vil være større fare for residiv om den underliggende venøse insuffisiens ikke er korrigeret. For å vite om pasienten har en overfladisk venøs insuffisiens egnet for endovenøs ablasjon kreves en karfysiologisk undersøkelse med ultralyd. MR angiografi har ingen plass i primærutredningen av denne pasientgruppen, og bør kun bestilles av karkirurg om det skulle være behov for ytterligere utredning.
- B X** Anbefale kompresjonsstrømper, legger en plan for videre sårstell og henviser til karkirurg for videre utredning av venøs insuffisiens
Vignetten beskriver et klassisk venøst sår på bakgrunn av venøs insuffisiens. Det er ingen opplysninger som støtter nedsatt arteriell sirkulasjon; AAI på 0,9 sees ofte i denne aldersgruppen og bidrar ikke til sår dannelse. Pasienten beskriver heller ingen smerter. Venøse sår av denne størrelsen vil ikke tilhele med bare vanlig sårstell. Kompresjonsbehandling i form av linning eller kompresjonsstrømper klasse III er en viktig del av behandlingen. Varighet og størrelse på såret samt tydelige varicer tilsier behov for utredning av karkirurg. Dette er også viktig da det ved tilheling av venøse sår vil være større fare for residiv om den underliggende venøse insuffisiens ikke er korrigeret. For å vite om pasienten har en overfladisk venøs insuffisiens egnet for endovenøs ablasjon kreves en karfysiologisk undersøkelse med ultralyd. MR angiografi har ingen plass i primærutredningen av denne pasientgruppen, og bør kun bestilles av karkirurg om det skulle være behov for ytterligere utredning.
- C** Bestille en MR angiografi for å kartlegge både vene- og arteriesystemet slik at behandlingen kan målrettes. Legger så en plan for videre sårstell
Vignetten beskriver et klassisk venøst sår på bakgrunn av venøs insuffisiens. Det er ingen opplysninger som støtter nedsatt arteriell sirkulasjon; AAI på 0,9 sees ofte i denne aldersgruppen og bidrar ikke til sår dannelse. Pasienten beskriver heller ingen smerter. Venøse sår av denne størrelsen vil ikke tilhele med bare vanlig sårstell. Kompresjonsbehandling i form av linning eller kompresjonsstrømper klasse III er en viktig del av behandlingen. Varighet og størrelse på såret samt tydelige varicer tilsier behov for utredning av karkirurg. Dette er også viktig da det ved tilheling av venøse sår vil være større fare for residiv om den underliggende venøse insuffisiens ikke er korrigeret. For å vite om pasienten har en overfladisk venøs insuffisiens egnet for endovenøs ablasjon kreves en karfysiologisk undersøkelse med ultralyd. MR angiografi har ingen plass i primærutredningen av denne pasientgruppen, og bør kun bestilles av karkirurg om det skulle være behov for ytterligere utredning.
- D** Berolige pasienten med at sirkulasjonen ikke er truet. Legger så en plan for videre sårstell
Vignetten beskriver et klassisk venøst sår på bakgrunn av venøs insuffisiens. Det er ingen opplysninger som støtter nedsatt arteriell sirkulasjon; AAI på 0,9 sees ofte i denne aldersgruppen og bidrar ikke til sår dannelse. Pasienten beskriver heller ingen smerter. Venøse sår av denne størrelsen vil ikke tilhele med bare vanlig sårstell. Kompresjonsbehandling i form av linning eller kompresjonsstrømper klasse III er en viktig del av behandlingen. Varighet og størrelse på såret samt tydelige varicer tilsier behov for utredning av karkirurg. Dette er også viktig da det ved tilheling av venøse sår vil være større fare for residiv om den underliggende venøse insuffisiens ikke er korrigeret. For å vite om pasienten har en overfladisk venøs insuffisiens egnet for endovenøs ablasjon kreves en karfysiologisk undersøkelse med ultralyd. MR angiografi har ingen plass i primærutredningen av denne pasientgruppen, og bør kun bestilles av karkirurg om det skulle være behov for ytterligere utredning.

00002856ac9f958a338

70

En nokså overvektig 68 år gammel mann som tidligere har hatt flere nyresteinsanfall på begge sider, kommer på legekantoret sammen med sin kone. Han har hatt et lignende smerteanfall med smerter i rygg og venstre flanke tidligere i dag, og besvimte i forbindelse med dette. Han kom seg etter kort tid, var noe kaldsvett, men er nå oppegående igjen.

Ved undersøkelsen er han ikke sirkulatorisk påvirket og har kun moderate smerter. Blodtrykket er 140/70 mmHg, pulsen 98 min⁻¹. Det er normale tarmlyder og ingen sikre patologiske funn ved palpasjon av abdomen. Lyskepulsene er normale.

Hvilke vurderinger bør gjøres, og hva er beste tiltak?

- A X** Pasienten kan ha et rumpert abdominalt aortaaneurisme og må legges inn akutt, ring 113
Riktig svar. Dette er klassisk anamnese og funn ved rumpert abdominalt aortaaneurisme (RAAA). Pasienten er stabil nå, slik at det trolig ikke er noe pågående blødning, og det er også mulig at det er et nytt nyresteinsanfall. Men RAAA har tilnærmet 100% dødelighet ubehandlet, slik at pasienten må legges inn akutt for videre diagnostikk og behandling. Dersom han er uendret ved ankomst, vil en ta CT angiografi for å verifisere diagnosen og planlegge akutt behandling med enten endovaskulært stentgraft (EVAR) eller åpen operasjon for RAAA.
- B** Pasienten har trolig hatt et nytt nyresteinsanfall og henvises til urologisk poliklinikk
- C** Pasienten kan ha et abdominalt aortaaneurisme og bestiller poliklinisk CT angiografi
- D** Pasienten har trolig hatt et nytt nyresteinsanfall og innlegges for utredning av nyrestein

00002856ac9f55ac38

71

NB Fasit ble endret på dette spørsmålet! Opprinnelig fasit er markert med X, poengiving til eksamen er gitt i 2. kolonne

En 45 år gammel mann som nylig er operert for cancer coli, innkommer akuttmottaket med akutte smerter i høyre underekstremitet. Smertene har vart i 2 timer. Han er under onkologisk behandling. Han har blodtrykk på 150/85 mmHg og puls på 95 min⁻¹ (regelmessig). Underekstremiteten er kjølig fra midt på leggen og distalt, avbleket, med forsinket kapillærfylling og opphevet venefylling. Motorikken i ankelen er normal, likeledes sensibiliteten i legg og fot, men han har redusert sensibilitet og motorikk i stortåen. Han har puls i lysken, men ikke distalt for det. EKG er normal og det tas blodprøver. Du forordner smertestillende og væske intravenøst, og lavmolekylært heparin (Fragmin®) 5000 E subkutant.

Hva er viktigste tiltak for pasienten nå?

- A 0** Forordne smerteregime, væske intravenøst, lavmolekylært heparin intravenøst, og bestille MR angiografi til neste morgen
Det haster med å få revaskularisert benet. Det er for lang tid å vente til neste morgen med MR angiografi. Sannsynligvis vil det ta lengre tid å få MR angiografi enn CT angiografi.
- B 0** Forordne smerteregime, væske intravenøst, lavmolekylært heparin intravenøst, og bestille CT angiografi til neste morgen
Det bør gjøres snarlig CT angiografi og deretter oppstart av endovaskulær trombolyse eller åpen operasjon med trombektomi/embolektomi.
- C X 1** Be om akutt CT angiografi og kontakte karkirurg med tanke på snarlig intervensjon eller operasjon
Det bør gjøres snarlig CT angiografi og deretter oppstart av endovaskulær trombolyse eller åpen operasjon med trombektomi/embolektomi.
- D 1** Kontakte karkirurgisk vakthavende for hasteoperasjon og melde ham til operasjonsstua
Oppgaven får 2 korrekte svaralternativ jf. sensurmøtet.

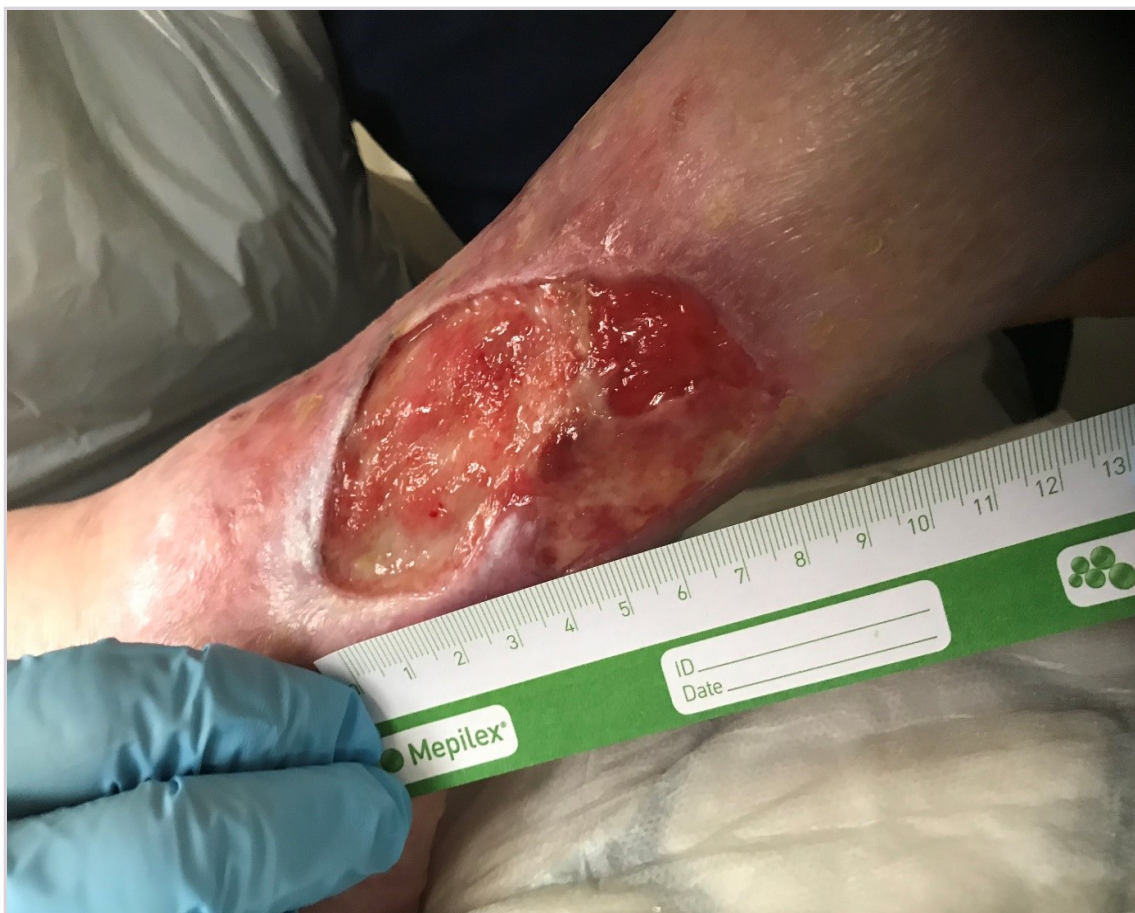Det er tid til å gjøre billeddiagnostikk. Dette bør gjøres før intervensjon/operasjon for best mulig planlegging av inngrepet.

00002856ac9f55ac38

72

En 78 år gammel kvinne kommer på legekantoret på grunn av et sår på leggen som ikke vil gro. Hun har tidligere hatt hjerteinfarkt og hatt gangsmerter i flere år. Hun bruker antihypertensiva, platehemmer og statin. Hennes HbA1c er 38 mmol/mol (ref 28-40). Såret har hun hatt i hvert fall 5-6 uker og kom etter et traume. Såret er medialt og distalt på leggen (se bildet) og leggen er pigmentert.

Hvilken undersøkelse er viktigst å gjøre nå?



- A** Skjære ned og revidere såret i lokalbedøvelse
Benet kan ha en alvorlig nedsatt arteriell blodforsyning. En slik revisjon før revaskularisering kan medføre en betydelig forverring av såret og i verste fall føre til amputasjon. I slike tilfeller må det gjøres revaskularisering (PTA: perkutan transluminal angioplastikk, eller trombendarterektomi, eller bypass) før revisjon.
- B X** Måle ankel- og armtrykk og beregne ankel-arm-indeks (AAI)
Kompresjonsbandasje er behandlingen for venøst leggsår, men benet kan ha en alvorlig nedsatt arteriell blodforsyning. Man må derfor måle ankel-arm-indeks for å avklare om det er nedsatt arteriell sirkulasjon som må bedres før det kan anlegges kompresjonsbandasje. Kompresjon på en underekstremitet med nedsatt arteriell blodforsyning kan redusere blodforsyningen ytterligere, og føre til en forverring av såret og gangren. I slike tilfeller må det gjøres revaskularisering (PTA: perkutan transluminal angioplastikk, eller trombendarterektomi, eller bypass) før kompresjonsbehandling.
- C** Ta bakterieprøve og starte med antibiotika
Bør gjøres, men er ikke den viktigste undersøkelsen. Benet kan ha en alvorlig nedsatt arteriell blodforsyning. Man må derfor måle ankel-arm-indeks for å avklare om det er nedsatt arteriell sirkulasjon som må bedres før det kan anlegges kompresjonsbandasje som behandling for sårets venøse komponent.
- D** Ta blodprøver (CRP, leukocytter)
Bør gjøres, men er ikke den viktigste undersøkelsen. Benet kan ha en alvorlig nedsatt arteriell blodforsyning. Man må derfor måle ankel-arm-indeks for å avklare om det er nedsatt arteriell sirkulasjon som må bedres før det kan anlegges kompresjonsbandasje som behandling for sårets venøse komponent.

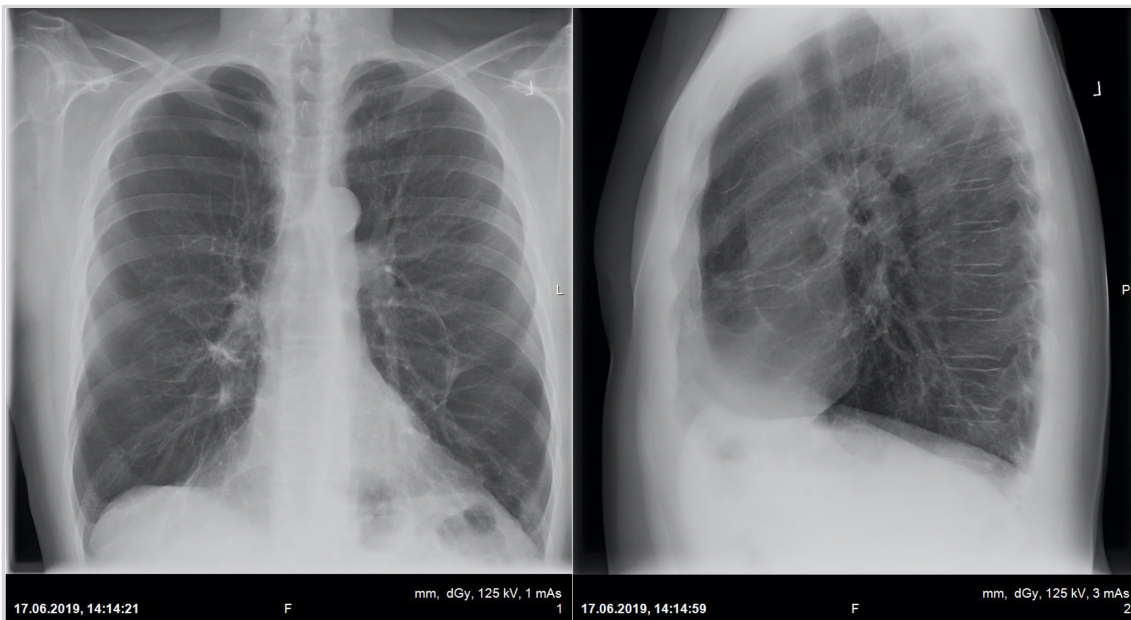
00002856acP558ad38

73

En 60 år gammel mann er henvist til medisinsk poliklinikk grunnet økende anstrengelsesdyspné. Han har de siste par årene fått problemer med å følge jaktlaget sitt i fjellet på grunn av pusten. Ellers er han lite plaget. Når han blir tungpustet føler han et samtidig ubehag i brystkassen. Han har ingen ankelødemer. Han sover flatt, driver ingen trening, har stillesittende arbeid, og har røkt cirka 10 sigaretter daglig siden han var 20 år.

Dagen før den polikliniske timen tok han røntgen thorax som vist.

Hva bør første trinn i utredningen være?



A Ekkokardiografi

Det vil være teknisk vanskelig med så mye emfysem. Dessuten er det liten mistanke om strukturell hjertesykdom ut i fra røntgenbildet.

B EKG

Sykehistorien kan ikke utelukke angina pectoris, men et vanlig EKG vil ikke kunne fastslå iskemi ved anstrengelser. EKG kan vise tegn til annen hjertesykdom men gitt summen av sykehistorien og røntgenbildene må man i første omgang utelukke KOLS.

C CT-thorax

CT-thorax vil kunne påvise emfysem bullae, men ikke bekrefte diagnosen KOLS.

D X Spirometri

Røntgen thorax sammen med sykdomsbildet gir sterk mistanke om KOLS (emfysem), spirometri vil være avgjørende for diagnosen.

000028566c9f558ed38

74

En pasient har tungpust og det gjøres måling av arterielle blodgasser. Målingen viser:

Analyse	Svar	Referanseområde
pH	7,39	7,35–7,45
pCO ₂	4,9 kPa	4,5–6,0
pO ₂	7,5 kPa	10,0–13,0

Hva er blodgassene forenlig med?

- A** Kronisk respirasjonssvikt av ubestemt type
Feil, vi kan ikke vite om det er akutt eller kronisk, og basert på $p\text{CO}_2$ kan vi inndele dikotomt i alle tilfeller.
- B X** Respirasjonssvikt type 1
Dette er riktig, $p\text{O}_2$ er under 8 og $p\text{CO}_2$ er normal, forenlig med respirasjonssvikt type 1.
- C** Respirasjonssvikt type 2
Feil, $p\text{CO}_2$ er normal, mens den ville vært høy ved respirasjonssvikt type 2.
- D** Respirasjonssvikt type 3
Feil, det finnes ikke en respirasjonssvikt type 3.

000028566c9f55a4d38

75

En 58 år gammel sjømann som har røkt siden han var 14 år, kommer til deg på fastlegekontoret med 3 ukers sykehistorie. Han har blitt økende tungpustet, gått ned i vekt, og har måttet ta av seg kjedet han alltid har gått med rundt halsen. Han har ubehag i hodet, smerter i brystet, svelgsmerter, og kona sier han ser hoven ut i fjeset. I natt sov han sittende.

Hva er beste tiltak?

- A X** Innleggelse på sykehus som øyeblikkelig hjelp
Riktig. Han har sannsynligvis akutt vena cava superior syndrom (VCSS), og sykehistorien tilsier at dette er en øyeblikkelig hjelp-situasjon.
- B** Henvise til CT thorax og sørge for han får ta spirometri på lungepoliklinikken neste dag
Feil. Dette er en øyeblikkelig hjelp-situasjon.
- C** Henvise til CT thorax med øvre abdomen med kontrast, merket pakkeforløp
Feil. Dette er en øyeblikkelig hjelp-situasjon.
- D** EKG med tanke på akutt hjerteinfarkt, som oversendes elektronisk til sykehus
Feil. Sykehistorien tyder ikke på akutt hjerteinfarkt.

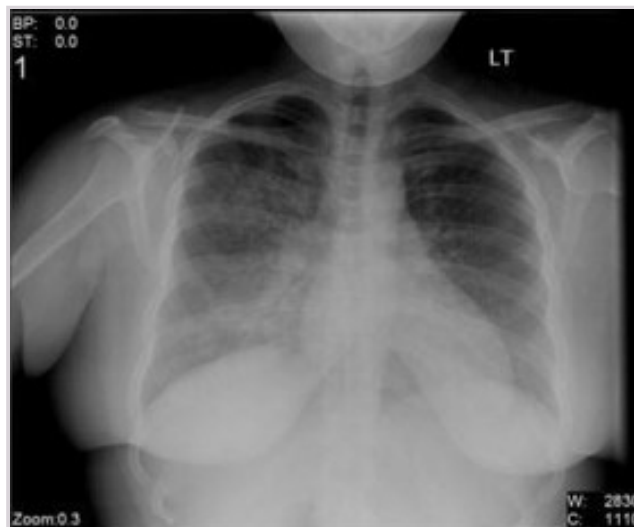
000028566c9f55a4d38

76

En 73 år gammel mann blir lagt inn med feber (38.0°C målt rektalt), tørrhoste, og tung pust ved lett anstrengelse over de siste 2-3 ukene.

Ved undersøkelsen er han klinisk påvirket. Du hører knatrelyder ved auskultasjon av begge lungers baksider (midtre og nedre deler). CRP er 38 mg/L (referanseområde <5), arteriell blodgass viser betydelig hypoksemi og respiratorisk alkalose, og røntgen thorax er tatt (se bilde nedenfor).

Hva er den mest sannsynlige årsaken til pasientens tungpust?



- A** Akutt lungeemboli
Feil svar. Akutt lungeemboli debuterer ofte akutt med sub- til febrilitet, tørrhøste (av og til hemoptyse), brystmerter og tung pust, med beskjedne radiologiske forandringer (hvis noen), i motsetning til aktuelle pasient.
- B** Pulmonal sarkoidose
Feil svar. Pulmonal sarkoidose presenterer seg typisk med tørrhøste over uker til måneder, ledsaget av gradvis økende anstrengelsesdyspné, og pasientene er oftere subfebrile enn febrile. Videre fremstår sarkoidose på røntgen thorax oftere med mediastinal og hilær lymfadenopati, peribronko-vaskulære retikulonodulære parenkymfortetninger, oftest i midtre og øvre deler av lungene. Det er ofte diskrepans mellom utbredte radiologifunn og begrenset klinisk påvirkning. Forhøyet D-dimer er heller ikke vanlig. Denne pasienten har blitt subakutt syk, er klinisk (betydelig) påvirket, subfebril, er tungpustet ved begrenset anstrengelse, og har betydelig hypoksemi med respiratorisk alkalose.
- C X** Viral lungebetennelse
*Rett svar. Viral lungebetennelse gir ofte et subklinisk forløp (subfebril til febril, tørrhøste, tungpust), radiologiske funn (mattglassfortetninger i ulike varianter, oftest i begge lunger), grenselav CRP (men det kan variere), ABG-påvirkning (hypoksemi med respiratorisk alkalose, respirasjonssvikt type 1), og røntgen thorax viser ofte interstiell bilateral pneumonitt (diffust utbredte, bilaterale, små lungefortetninger). Pasientene kan være betydelig klinisk påvirkede (samsvarende radiologiske og kliniske fenomener), men ikke sjelden er det diskrepans mellom radiologiske funn og klinisk fremtoning/CRP-nivå.
 Akutt bakteriell lungebetennelse (radiologisk ses lobær utbredelse, i motsetning til røntgen thorax over) gir ofte et akutt sykdomsforløp, høy feber, oftere purulent ekspektorat (produktiv høste, fremfør tørrhøste), og høy CRP (i motsetning til den aktuelle pasienten). De er ofte ytterligere klinisk påvirket (hodepine, kvalme, redusert matlyst, sengeliggende og redusert allmenntilstand). Det spørres om mest sannsynlige årsak til tungpust (diagnose), ikke om mulige differensialdiagnoser.*
- D** Akutt lobær bakteriell lungebetennelse
*Feil svar. Viral lungebetennelse gir ofte et subklinisk forløp (subfebril til febril, tørrhøste, tungpust), radiologiske funn (mattglassfortetninger i ulike varianter, oftest i begge lunger), grenselav CRP (men det kan variere), ABG-påvirkning (hypoksemi med respiratorisk alkalose, respirasjonssvikt type 1), og røntgen thorax viser ofte interstiell bilateral pneumonitt (diffust utbredte, bilaterale, små lungefortetninger). Pasientene kan være betydelig klinisk påvirkede (samsvarende radiologiske og kliniske fenomener), men ikke sjelden er det diskrepans mellom radiologiske funn og klinisk fremtoning/CRP-nivå.
 Akutt bakteriell lungebetennelse (radiologisk ses lobær utbredelse, i motsetning til røntgen thorax over) gir ofte et akutt sykdomsforløp, høy feber, oftere purulent ekspektorat (produktiv høste, fremfør tørrhøste), og høy CRP (i motsetning til den aktuelle pasienten). De er ofte ytterligere klinisk påvirket (hodepine, kvalme, redusert matlyst, sengeliggende og redusert allmenntilstand). Det spørres om mest sannsynlige årsak til tungpust (diagnose), ikke om mulige differensialdiagnoser.*

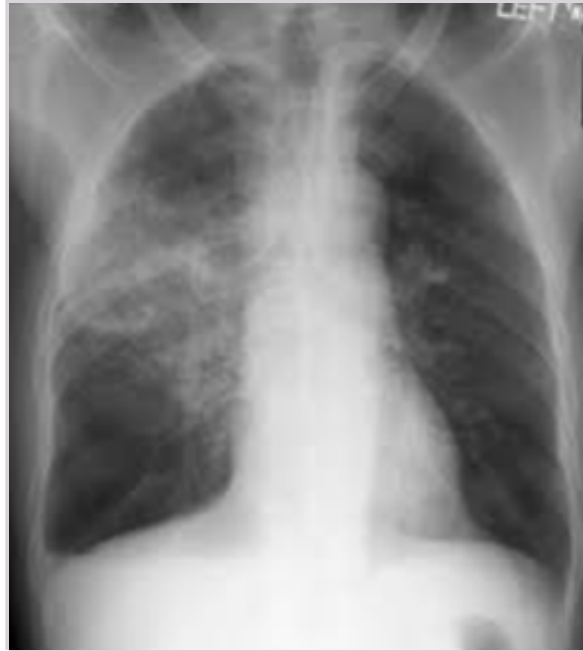0000205664955a4c38

77

En 22 år gammel kvinne legges inn på sykehus som øyeblikkelig hjelp. Hun er betydelig klinisk påvirket. Fastlegen mistenker atypisk pneumoni.

Røntgen thorax ble tatt ved innkomst (se bilde nedenfor).

Hva anses som beste valg av antibiotikabehandling?



- A** Cefalosporin intravenøst
Feil svar. Det er ikke aktuelt å gi cefalosporin ved en sannsynlig ukomplisert samfunnservervet pneumoni.
- B** Ampicillin intravenøst
Feil svar. Ampicillin intravenøst i monoterapi er ikke førstevalg ved ukomplisert samfunnservervet pneumoni.
- C** Makrolid intravenøst
Feil svar. Makrolid har penicillinets dekning (antimikrobielt), men penicillin intravenøst er førstevalg ved ukomplisert samfunnservervet pneumoni av ukjent etiologi.
- D X** Penicillin intravenøst
Rett svar. Penicillin intravenøst er førstevalg ved ukomplisert samfunnservervet pneumoni av ukjent etiologi. Makrolid anses som beste valg ved atypisk pneumoni, men det vites ikke om hun faktisk har det (det ble kun formodet av innleggende lege).
-

0000285664955a4d36

78

Som alene primærvakt på lokalsykehus er du opptatt med en dårlig pasient på sengepost. Du blir oppringt av en sykepleier i akuttmottaket hvor det er kommet inn en pasient med tentativ KOLS-eksaserbasjon. Pasienten var sist innlagt med samme diagnose for noen måneder siden. Pasienten er besværet med taledyspné og hoste med purulent ekspektorat, og har respirasjonsfrekvens på 26 min^{-1} , oksygenmetning på 90% (på romluft), og hjertefrekvens på 110 min^{-1} .

Du trenger ennå noen minutter for å gjøre deg ferdig på sengeposten. Sykepleieren i akuttmottaket spør om det er noe de kan gjøre for pasienten i mellomtiden.

Hva er riktigst å anbefale å gi denne pasienten først?

- A** Prednisolon 30 mg per os (kortikosteroid)
Feil. Det hører hjemme i behandlingen av en KOLS-eksaserbasjon, men er ikke det man gir aller først.
- B** Oksygen 5 L/min
Feil. Det er farlig å starte med så høy oksygen flow uten å kjenne til om pasienten har respirasjonssvikt type 2. Det er bedre å starte med 1-2 liter før blodgassvar foreligger.
- C** Infusjon Ringer-acetat 1 L
Feil. Det kan bli aktuelt hvis pasienten er dehydrert, men det er ingen opplysninger om det i vignetten.
- D X** Forstøver med salbutamol (adrenergikum) og ipratropiumbromid (antikolinergikum)
Riktig. Det er alltid lurt å starte med da obstruksjon er en viktig del av pasientens symptomer. Dessuten vil man da kjøpe seg litt tid til å kunne planlegge neste trinn i behandlingen.
-

0000285664955a4d36

79

En pasient med moderat KOLS kommer til årlig kontroll hos fastlegen. Ved forrige kontroll skiftet man behandling fra korttidsvirkende beta₂-reseptor agonist (SABA) gitt med spray fire ganger daglig, til langtidsvirkende muskarinreseptor antagonist (LAMA) gitt med pulverinhalator hver morgen. Pasienten synes medisinen hjalp meget godt i starten, men at den ikke lenger fungerer like godt.

Hva er det riktigst av fastlegen å gjøre i denne situasjonen?

- A Gå tilbake til den forrige behandlingen (SABA x4)
SABA x4 er en foreldet og tungvint behandling ved KOLS. Derfor anbefaler man LAMA og/eller LABA som førstehåndsmedisin ettersom de kan gis x1 per dag.
- B Prøve seg helt uten inhalasjonsmedisiner en stund
Ved KOLS gir man bronkodilatorer for å bedre dyspné og for å forebygge eksaserbasjoner.
- C Prøve en langtidsvirkende beta₂-reseptor agonist (LABA) i stedet
Det kan bli aktuelt, men siden pasienten oppgir å ha hatt god effekt av sin LAMA initialt er det viktig å sjekke inhalasjonsteknikken med nåværende medisin først.
- D X Kontrollere pasientens inhalasjonsteknikk med nåværende inhalator
Riktig. Før man skifter inhalasjonsmedikament grunnet manglende virkning, bør man alltid først teste inhalasjonsteknikken. En stor andel av pasientene har suboptimal inhalasjonsteknikk og i tillegg vil ofte teknikken fallere med tiden. Full effekt av medisinen får man bare med korrekt inhalasjonsteknikk!

00002856ac9f558ac38

80

En 60 år gammel kvinne er innkalt til femårig kontroll hos bedriftslegen. Hun har vært ansatt som sekretær i bedriften i over 30 år. Hun føler seg frisk, har ingen fysiske plager, og går fjellturer både sommer og vinter. Hun røyket litt i ungdommen, men sluttet da hun ble gravid 20 år gammel. Bedriftslegen har anskaffet seg spirometer og tar nå rutinetest av alle over 60 år. Resultatet av spirometrien er vist i tabellen.

Variabel	Forventet	Oppnådd resultat	% av forventet
FEV ₁ (Liter)	2,74	2,32	85
FVC (Liter)	3,21	3,52	110
FEV ₁ /FVC	0,85	0,66	

Hva er det riktigst av bedriftslegen å gjøre i denne situasjonen?

- A Gi resept på en langtidsvirkende bronkodilator til inhalasjon
Aktuelt ved moderat KOLS (FEV₁ <80% av forventet), men det er ikke grunn til å mistenke KOLS her.
- B Gå videre med en reversibilitetstest
Mistanke om KOLS er ikke tilstede. Kvinnen har ikke symptomer eller en eksponeringshistorie som skulle tilsi at hun har utviklet KOLS.
- C Henvise til fastlegen
Fastlegen kan ikke bidra med noe mer her da det ikke er grunn til mistanke om lungesykdom.
- D X Ingenting, pasienten er lungefrisk
Kvinnen har ingen symptomer eller eksponeringshistorie. En FEV₁/FVC ratio like under 0,7 hos en 60-åring er innenfor det man kan se i en normalbefolkning.

00002856ac9f558ac38

81

En pasient har nylig vært utredet for dagtidstretthet, og fått påvist søvnapné syndrom. Han er en 65 år gammel mann med BMI på 36 kg/m^2 , som forteller at kona har påpekt at han snorker og har pustestopp om natten. Utredningen viste en apné/hypopné index (AHI) på 35, det vil si alvorlig søvnapné.

Hva er førstevalg som behandling?

- A Tilpasning av bittskinne
Ved alvorlig søvnapné anbefales CPAP først. Bittskinne er aktuelt hos noen pasienter som har dårlig etterlevelse av CPAP-behandling (men det krever at CPAP er forsøkt først).
- B Operasjon med ganeplastikk og fjerning av drøvelen
Dette var gammel behandling (mer ubredt på 1990-tallet). Det ga god effekt på snorking, men svært dårlig effekt på reduksjon i AHI, som er den parameteren som best predikerer alvorlig langtidsprognose.
- C X** Behandling med CPAP-maskin hjemme
Dette er riktig. CPAP er en etablert behandling, der pusting mot økt trykk gir forplantning av trykket nedover i luftveiene og bidrar til at de holder seg åpne gjennom inspirasjon og ekspirasjon under søvnen.
- D Behandling med oksygen 2 liter/min på nesekateter til bruk om natten
Dette er feil. Mekanismen bak søvnapné er periodevis luftveisobstruksjon i øvre luftveier, og det er ingen evidens for at økt FiO_2 om natten bedrer på det. Tvert imot kan det teoretisk tenkes å gi tendens til hypoventilasjon.

000026566c9f55ad36

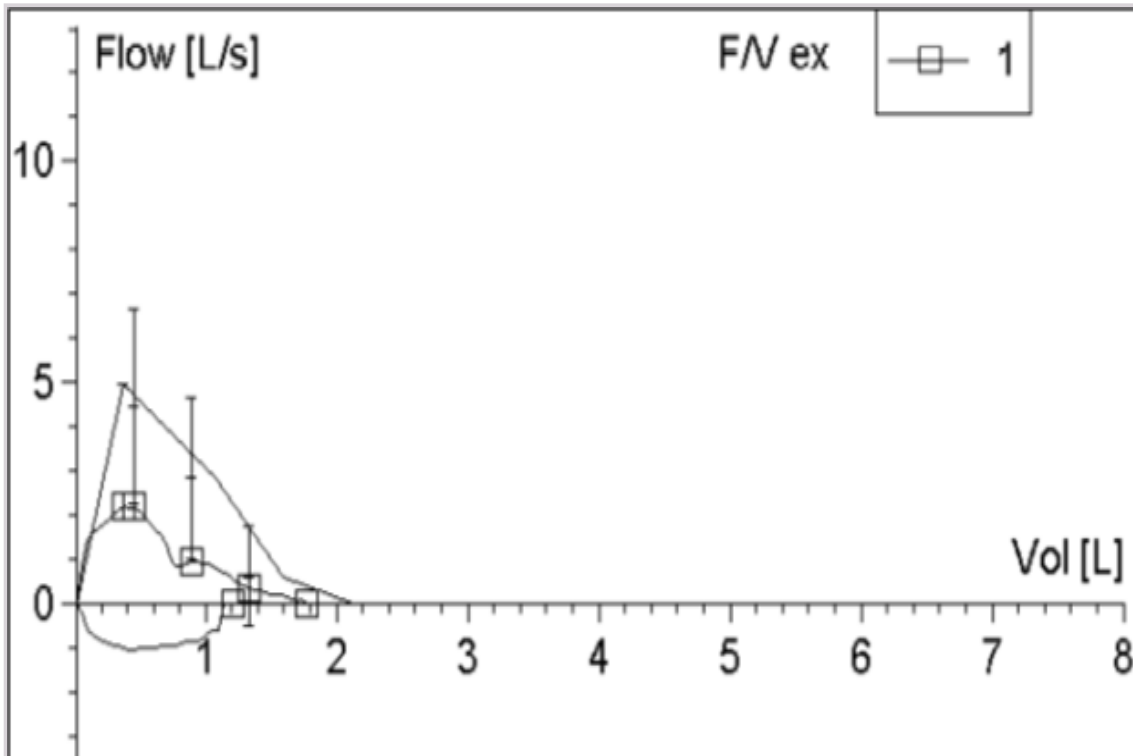
82

En 74 år kvinne, ikke-røyker, oppsøker fastlegen grunnet gradvis økende tungpust ved anstrengelse det siste halvåret. Hun har ikke opplevd ledsagefenomener, spesielt ingen brystmerter. Hun er tidligere frisk, og bruker ingen faste medisiner.

Kliniske funn: respiratorisk upåfallende i hvile, blodtrykk 120/75 mmHg, puls 78/min (regelmessig), afebril, normale funn over hjerte og lunger.

Spirometri: FVC 1,8L (83%); FEV_1 1,2L (89%); FEV_1/FVC 0,68 – alle verdier i nedre del av referanseområdet.

Flowvolumkurven er tydelig avflatet i inspirasjon og ekspirasjon (se figur under).



Hva er mest sannsynlig årsak til pasientens plager?

- A** Anstrengelsesutløst larynksobstruksjon
Feil svar. Avflatet flowvolumkurve i ekspirasjon utelukker en anstrengelsesutløst larynksobstruksjon, som oftest gir inspirasjonsbesvær og ikke ekspirasjonsbesvær. Se for øvrig kommentar svaralternativ "Astma bronkiale".
- B** Astma bronkiale
Feil svar. Hennes pustebesvær (gradvis økende over lengre tid og anstrengelsesutløst) kan ha ulike årsaker (ulike organsystemer), og kombinasjon av: 1) anamnese: uspesifikk lett anstrengelsesdyspné uten holdepunkt for koronarsykdom og ikke-røyker, 2) normal lungeundersøkelse og øvrig klinisk undersøkelse, 3) normal spirometri (tallmessig), men 4) unormal flowvolumkurve (både på inspirasjon/ekspirasjon), tyder på sentral mekanisk luftveisobstruksjon («stasjonær» i inspirasjon og ekspirasjon).
- C** Kronisk obstruktiv lungesykdom (KOLS)
Feil svar. Pasienten røyker ikke, har ingen plager med ekspektorat, og har normale spirometriverdier, noe som "utelukker KOLS" (svært lite sannsynlig) som aktuell diagnose. Se for øvrig kommentar under svaralternativ "Astma bronkiale".
- D X** Obstruksjon i sentrale luftveier
Rett svar. Hennes pustebesvær (gradvis økende over lengre tid og anstrengelsesutløst) kan ha ulike årsaker (ulike organsystemer), og kombinasjon av: 1) anamnese: uspesifikk lett anstrengelsesdyspné uten holdepunkt for koronarsykdom og ikke-røyker, 2) normal lungeundersøkelse og øvrig klinisk undersøkelse, 3) normal spirometri (tallmessig), men 4) unormal flowvolumkurve (både på inspirasjon/ekspirasjon), tyder på sentral mekanisk luftveisobstruksjon («stasjonær» i inspirasjon og ekspirasjon).

00002656a1f55a4d38

83

En 58 år gammel mann med fedme og diabetes type 2 fikk for et halvt år siden påvist langtkommen diabetesnefropati. Han måtte kort tid senere starte i kronisk hemodialyse tre dager per uke. Han har et tunnelert dialysekateter i høyre vena jugularis. Diuresen er sparsom. Medikamentetterlevelsen er ikke optimal; han bruker en del alkohol og sovemedisin, og har oftest veldig høyt blodtrykk på dialysen. En søndag kontakter han legevakta fordi han har falt, og han lurer på om han har besvimt. Han synes formen er dårlig, men klarer ellers ikke å gjøre rede for hva som kan ha skjedd. Blodtrykket måles flere ganger til cirka 100/65 mmHg, og temperaturen er 37,7°C. Han har lette ødemer og CRP er 73 mg/L (referanseområde <5).

Hva bør legevaktslegen gjøre?

- A** Sende ham hjem med klar beskjed om at han ikke må ta mer B-preparater eller alkohol
- B X** Legge ham inn akutt på nærmeste sykehus med dialyseberedskap
Han er alvorlig hypotensiv selv om han har anuri og det er to dager siden forrige dialysebehandling. Dette er en dramatisk endring i hans kliniske bilde, og han har høy risiko for annen akutt sykdom, der kateterrelatert sepsis og akutt kardiovaskulær hendelse er blant de viktigste differensialdiagnosene. Han må legges inn på sykehus øyeblikkelig, alle andre alternativer er feil. Siden han er i kronisk dialyse må sykehuset ha dialyseenhet og helst nefrolog.
- C** Berolige ham med at dette er vanlig hos dialysepasienter; han kan dra hjem og møte på dialysen dagen etter
- D** Observere ham på legevakta over natta til han kan dra rett til dialysen

00002656a1f55a4d38

84

En 61 år gammel mann kommer til blodtrykkskontroll på fastlegekontoret. Han har astma og kronisk nyresykdom stadium 3b med estimert GFR 43 ml/min/1.73 m² (ref. >90) som har vært stabil over tid. S-Kalium 5.0 mmol/l (ref 3,6 - 5,0)

Han bruker enalapril (ACE-hemmer) 20mg daglig. En 24-timers blodtrykksmåling viser forhøyet blodtrykk.

Hvilken endring i medisineringen bør gjøres?

- A Gi tillegg av angiotensin II reseptorblokker
økt risiko for hyperkalemi
- B Seponere enalapril og starte betablokker
Betablokker kan forverre astma og er dessuten vanligvis fjerde- eller femtevalg blant blodtrykksenkende medikamenter når det ikke er hjertemedisinsk tilleggsindikasjon. ACE-hemmer eller angiotensin II reseptorblokker er indisert ved kronisk nyresykdom.
- C Gi tillegg med Spironolakton (aldosterionantagonist)
Aldosterinantagonist er et 4. eller 5. valg og kan øke risiko for økning i kreatinin og for hyperkalemi
- D X Gi tillegg av kalsium kanalblokker
Anbefalt i kombinasjon med ACE-hemmer eller angiotensin II reseptorblokker ved behov for minst to eller tre blodtrykksenkende medikamenter

00002656ac9f55ac38

85

En 45 år gammel mann er hos fastlegen for kontroll av sin kroniske nyresykdom. Han har hatt økende muskelsvakhet i hele kroppen i noen uker. Ved undersøkelsen er blodtrykket 150/95 mmHg og pulsen 75/minutt.

Medisiner: furosemid (loop diuretikum), acetylsalisylsyre og amlodipin (kalsium kanalblokker). Lisinopril (ACE-hemmer) ble seponert for to måneder siden pga. hoste.

Blodprøver viser: hemoglobin 12 g/dL (ref 13,4-17,0), kreatinin 270 µmol/L (ref 60-105), eGFR 25 mL/min/1,73m² (ref >90).

Hva er den mest sannsynlige årsaken til pasientens muskelsvakhet?

- A Hyponatremi
- B X Hypokalemi
Hypokalemi som er en kjent alvorlig bivirkning av furosemid (slyngediuretikum) spesielt siden ACE-hemmeren er seponert. Dessuten kan bruk av furosemid bidra til hypernatremi (sjeldnere hyponatremi), hypofosfatemi og hypokalsemi.
- C Hyperfosfatemi
- D Hyperkalsemi

00002656ac9f55ac38

86

En 47 år gammel kvinne er henvist til nyrepoliklinikken på grunn av progredierende nyresvikt og økende proteinuri over flere år.

Tidligere sykdommer: Diabetes mellitus type 1 i 30 år, med utvikling av polyneuropati; langvarig hypertensjon i over 15 år. Det er mistanke om revmatoid artritt på grunn av leddsmerter og positiv anti-CCP antistoffer.

Status presens: retinopati (mikroaneurismer, blødninger, eksudater), blodtrykket er 145/90 mmHg, pulsen 70 min⁻¹, og hun har pittingødemer i begge bein. Blodprøver viser:

Analyse	Svar	Referanseområde
Hemoglobin	15,9 g/dL	11,7-15,3
CRP	3 mg/L	<5
Kreatinin	250 µmol/L	45-90
eGFR	20 mL/min/1,73m ²	>90
Albumin	30 g/L	36-48

Urin: normale funn, med unntak av albumin/kreatinin ratio (AKR) på 375 mg/mmol (ref <2,5 mg/mmol).
Hva er den mest sannsynlige hovedårsaken til kronisk nyresykdom hos denne pasienten?

A Tubulointerstitiell nefritt

B X Diabetisk nefropati

En slik langvarig diabetes type 1 med alvorlig retinopati tyder sterkt på en diabetisk nefropati med nefrotisk albuminuri (cirka 3,75 g/d) som hoveddiagnose. En viss grad av hypertensiv nefropati kan eksistere i tillegg. Glomerulonefritt ved revmatoid artritt er mulig, men er veldig sjelden og ikke sannsynlig som hoveddiagnose på denne pasienten. Sykehistorien og urin funn (fravær av leukocyturi og veldig høyt albumin/kreatinin ratio (AKR) på 375 mg/mmol (omtrent 3.75 g/d) taler mot tubulointerstitiell nefritt.

C Revmatoid artritt med glomerulonefritt

D Hypertensiv nefropati (arterionefrosklerose)

00002656ac1f958ac38

87

En 66 år gammel kvinne med tidligere normal nyrefunksjon, har de siste 10 dagene hatt feber om kvelden opp mot 39°C, nattesvette og hoste med hemoptyse, samt neseblødning. Hun har ikke hatt effekt av penicillin. Hun har gått ned i vekt de siste månedene.

Ved innkomst på sykehus er blodtrykket 123/65 mmHg, det er normale auskultatoriske funn over hjerte og lunger, og hun har ingen ødemer. Laboratorieprøver viser:

Analyse	Svar	Referanseområde
Hemoglobin	10,5 g/dL	11,7-15,3
CRP	250 mg/L	<5
Senkningsreaksjon	100 mm	1-17
Serum-kreatinin	440 µmol/L	45-90

CT thorax viser flere små infiltrater i lungene og CT bihuler viser pansinusitt.

Ved urinmikroskopi ses mange dysmorfe erythrocytter, erythrocyttsylindre, og kornede sylindre.

Hva er den mest sannsynlige årsaken til hennes nyreskade?

A Medikamentindusert interstitiell nefritt

B Akutt tubulær nekrose

C X ANCA-vaskulitt

ANCA-vaskulitt er riktig. Diagnosen baseres på en sykehistorie med bihuleaffeksjon og medfører neseblødninger, infiltrater på CT thorax, samt hemotyse. Urinsedimentet passer også med vaskulitt. Vektnedgang over noen måneder indikerer at sykdomsprosessen kan ha pågått over noe tid.

Akutt interstitiell nefritt eller akutt tubulær nekrose passer verken med sykehistorien eller urinfunnet.

Urinfunnet kunne passet med akutt glomerulonefritt, men ikke med symptomene fra alle de andre organene.

D Akutt glomerulonefritt

00002656ac1f958ac38

88

Kona til en 78 år gammel nyretransplantert pasient kontakter legevakten fordi mannen har hatt oppkast og diaré med tømninger opp til 6-8 ganger i døgnet i 2 døgn. Han er subfebril og slapp, spiser og drikker minimalt. Pasienten vil helst ikke innlegges og kona lurte på hva de skal gjøre. Hun kan fortelle at han bruker følgende medisiner:

- Takrolimus 4 mg x1 (kalsineurinhemmer)
- Mykofenolat mofetil 750 mg x2 (immundempende)
- Prednisolon 5 mg x1 (kortikosteroid)
- Kandesartan 4 mg x1 (angiotensin II-reseptorantagonist)
- Nifedipin depot 30 mg x1 (kalsium kanalblokker)

Hvilket råd bør gis til pasientens kone?

- A** Pasienten bør doble dosen med de tre immundempende medisinene (takrolimus, mykofenolat og prednisolon) til han føler seg bedre
- B** Pasienten bør kutte ut angiotensin II-reseptorantagonisten og ta kontakt om 1-2 dager dersom han ikke føler seg bedre
- C X** Pasienten bør legges inn på sykehus for å få intravenøs væske og eventuelt immundempende medisiner intravenøst
Denne pasienten må legges inn på sykehus for å få intravenøs væske og eventuelt immundempende medisiner intravenøst. Immundempende medisiner kan absorberes i dårligere grad enn vanlig ved oppkast og diaré og dette kan føre til risiko for reaksjon av nyregraftet. Nyregraftet er også sårbar for dehydrering. Innleggelse er det eneste riktige alternativet her. Å øke dosen immundempende medisiner er heller ikke trygt fordi serumkonsentrasjonen av takrolimus kan øke ved diaré. Den bør måles for å gi riktig dose.
- D** Pasienten bør doble dosen med prednisolon til han føler seg bedre

00002856c1f55a438

89

En 63 år gammel kvinne har kjent kronisk nyresykdom stadium 4. Bakgrunnen for nyresykdommen er sannsynligvis hypertensjon. Grunnet stabil tilstand med GFR i område 20-25 mL/min/1,73 m² og lang reisevei, er kontrollene overført til fastlegen. Hun bruker en angiotensin II-antagonist med tiazid, samt en kalsiumantagonist. Hun kommer nå til kontroll, er i god allmenntilstand, med blodtrykk 134/80 mmHg og puls 74 min⁻¹. Hun har ingen ødemer. Laboratorieprøvene viser:

Analyse	Svar	Referanseområde
Kreatinin	189 µmol/L	45-90
eGFR	22 mL/min/1,73m ²	>90
Karbamid	12,4 mmol/L	3,1-7,9
Hemoglobin	11,2 g/dL	11,7-15,3
Natrium	138 mmol/L	137-145
Kalium	5,0 mmol/L	3,5-4,6
Kalsium	2,13 mmol/L	2,15-2,51
Fosfat	1,85 mmol/L	0,76-1,41

Urinstiks viser albumin +, men ingen andre utslag.

Hva er viktigste årsak til at fastlegen nå bør konferere med nefrolog?

- A** Lav kalsium
Hun har kun lett redusert kalsium, det er ikke nødvendig med tiltak. Man bør unngå unødige kalsiumtilskudd ved nedsatt nyrefunksjon på grunn av risiko for vaskulær kalsifisering.
- B** Lav hemoglobin
Det er ikke indikasjon for erythropoietinstimulerende midler (ESA) så lenge hemoglobin er over 10. En eventuell lav ferritin må dessuten korrigeres først. <https://kdigo.org/guidelines/anemia-in-ckd/>
- C X** Høy fosfat
Riktig svar. Hyperfosfatemi øker risikoen for ekstraossøse forkalkninger i arterier og arterioler, og gir derved økt fare for kardiovaskulær sykdom. <https://kdigo.org/wp-content/uploads/2017/02/2017-KDIGO-CKD-MBD-GL-Update.pdf> - <https://kdigo.org/wp-content/uploads/2017/02/2017-KDIGO-CKD-MBD-GL-Update.pdf>, kap. 4.1.5. Her er det sannsynligvis grunn til å redusere inntaket av fosfatholdig næring, eventuelt starte opp med en fosfatbinder.
- D** Høy kalium
Kalium er over referanseområdet, men ikke så høyt at det representerer en risiko.

00002856a1f55bc38

90

En 32 år gammel kvinne er tidligere stort sett frisk, men har brukt en del NSAID den siste måneden på grunn av en kneskade. For en uke siden utviklet hun et utslett på ryggen. Hun har selv mistenkt at det kunne være en bivirkning av NSAID, og sluttet derfor helt med medikamentet.

Utslettet er nå i bedring, men ved kontroll hos fastlegen påvises det nedsatt nyrefunksjon med kreatinin 358 µmol/l (ref 45-90) og urinstiks viser protein 1+ (ingen andre utslag).

Hva er den mest sannsynlige årsaken til nedsatt nyrefunksjon her?

- A** Raskt progredierende glomerulonefritt
Ved raskt progredierende glomerulonefritt ville man forventet betydelig hematuri, eventuelt proteinuri. Sykehistorien er heller ikke typisk.
- B X** Interstitiell nefritt
Riktig svar. En sykehistorie med inntak av NSAID noen uker i forveien, utslett og relativt sparsomme funn på urinstiks er typisk.
- C** Konstriksjon av afferent arteriole som følge av NSAID-bruk
Dette vil riktignok påvirke sirkulasjonen, men hos et friskt menneske som ikke bruker legemidler som blokkerer RAS (renin-angiotensin-systemet), vil det neppe ha større betydning for nyrefunksjonen. Konstriksjonen er dessuten reversibel og går over etter seponering av NSAID (en uke siden).
- D** IgA-nefritt
Ved IgA-nefritt ville man forventet betydelig hematuri og eventuelt proteinuri. Sykehistorien er heller ikke typisk.

00002856a1f55bc38

91

En 85 år gammel kvinne er hjemmeboende med ektefelle og greier seg uten hjelp fra hjemmesykepleien. Hun har en kjent, langsomt progredierende nyresykdom. De siste årene har GFR vært stabil, mellom 15-20 mL/min/1,73m², og kontrolleres regelmessig hver 3. måned hos nefrolog. I tillegg går hun regelmessig til fastlegen for en del andre småplager.

Ved dagens konsultasjon hos fastlegen er hun litt slapp, men angir god matlyst og stabil vekt, ingen hudkløe. Blodtrykket er 140/85 mmHg, pulsen 80 min⁻¹, og hun har ingen ødemer. Blodprøver viser:

Analyse	Svar	Referanseområde
Kreatinin	246 µmol/L	45-90
eGFR	16 mL/min/1,73m ²	>90
Karbamid	25 mmol/L	3,1-7,9
Kalium	5,2 mmol/L	3,6-4,6
Hemoglobin	11,7 g/dL	11,7-15,3

Hun lurer på hva som avgjør når hun må starte med dialyse.
Hva er riktig av fastlegen å informere henne om?

- A X** Det er foreløpig ikke aktuelt med dialyse på grunn av få symptomer
Riktig svar. Riktig tidspunkt for dialyse vurderes individuelt og indikasjoner er symptomer på uremi, eller vanskelig korrigerbart alvorlig hyperkalemi, acidose eller overhydrering. Hos svært gamle må dessuten fordelene og ulempene vurderes nøye før man eventuelt starter kronisk dialyse.
- B** Man starter dialyse når kalium er over 6 mmol/L
- C** Man starter dialyse når eGFR er under 15
- D** Det er ikke aktuelt med dialyse for henne på grunn av høy alder

00002856ac9f55a4d36

92

En 50 år gammel mann er innlagt på sykehus på grunn av akutt divertikulitt. Tidligere sykdommer inkluderer iskemisk hjertesykdom, men ingen nyresykdom. Faste medisiner er blant annet furosemid (loopdiuretikum) og en lav dose acetylsalisylsyre.

Ved undersøkelsen er han klinisk stabil, men dehydrert (hypovolem). Blodtrykket er 115/85 mmHg, pulsen 95 min⁻¹, og diuresen 15 mL/time.

Blodprøver viser kreatinin 165 µmol/L (ref 60-105) og kalium 4,5 mmol/L (refe 3,5-5,0).

Hvilken behandling bør behandlere leger mot nyresvikten?

- A** Bytte til høydose furosemid intravenøst og gi væskebehandling intravenøst
- B X** Stoppe furosemid og gi væskebehandling intravenøst
Riktig svar. Nøkkelen er å opprettholde hydreringen for å holde urinproduksjonen rimelig (>1 mL/kg/time) og å redusere medisiner som kan påvirke nyrefunksjonen negativt (som for eksempel furosemid ved underhydrering). Han er stabil og har en historie med iskemisk hjertesykdom, derfor er det ikke ideelt å seponere acetylsalisylsyre akkurat nå. Høydose kortikosteroider ikke indisert fordi akutt vaskulitt eller glomerulonefritt ikke er sannsynlig.
- C** Stoppe furosemid og gi høydose kortikosteroider
- D** Fortsette med furosemid, stoppe acetylsalisylsyre og gi væskebehandling intravenøst

00002856ac9f55a4d36

93

En 89 år gammel, hjemmeboende og sprek mann har time hos LIS1 i kommunen for å fornye førerkortet. Han har hatt velkontrollert hypertensjon i over 30 år og gjennomgikk et lite hjerteinfarkt for 20 år siden. Han står fast på små doser av en betablokker og en kalsiumkanalblokker. Bortsett fra en tendens til svimmelhet når han reiser seg litt raskt opp, har han tålt medikamentene godt. I tillegg til synstest gjøres en generell undersøkelse.

Blodtrykk er 142/73 mmHg, puls 58 min⁻¹ (regelmessig), ellers er det normale funn. Det tas orienterende laboratorieprøver, inkludert:

Prøve	Aktuell verdi	Referanseområde
Kreatinin	162 µmol/L	60 - 105
Estimert GFR (eGFR)	32 mL/min/1,73 m ²	>90
HbA1c	43 mmol/mol	20-42
Urinstiks	Blod: 0. Protein: 0	Blod: 0. Protein: 0
Urin-albumin/kreatinin ratio	3 mg/mmol	<3

Øvrige blodprøver er innenfor normalområdet. To og fem år tidligere var kreatinin 156 - 158 µmol/L og eGFR 33 - 35 mL/min/1,73 m². Pasienten har kronisk nyresykdom stadium 3b.
Hvilket tiltak bør legen helst iverksette i den forbindelse?

- A** Kalsiumkanalblokkeren seponeres for å forebygge falltendens
Evidensen for å senke blodtrykket ytterligere hos person på nesten 90 år er begrenset. Det finnes imidlertid data som støtter bruk av blodtrykkssenkende behandling hos eldre, for forebygging av akutt hjerneslag. Bortsett fra lett ortostatisme tolererer han kalsiumkanalblokkeren godt og det er dermed ingen god grunn til å seponere denne.
- B X** Behandlingen beholdes uendret og det avtales kontroll hos LIS1 om 4-6 måneder
Riktig svar. Se forklaring under de øvrige svaralternativene.
- C** Blodtrykksbehandlingen intensiveres ved å legge til en ACE-hemmer
Evidensen for å senke blodtrykket ytterligere hos person på nesten 90 år er begrenset, og han tåler behandlingen godt uten falltendens. Han har stabil nyrefunksjon og en ikke-proteinurisk, ikke-diabetisk kronisk nyresykdom, og dermed er det ingen sterk indikasjon for å legge til en ACE-hemmer.
- D** Pasienten henvises til poliklinisk utredning og oppfølging hos nefrolog
Han har en stabil kronisk nyresykdom uten symptomer og laboratorieprøveforstyrrelser som trenger korreksjon (jmfør setningen "Øvrige blodprøver er innenfor normalområdet"). Han vil ikke ha nytte av at det gjøres en årsakskartlegging i denne stabile situasjonen, og med hans alder er det usannsynlig at han vil være kandidat for nyrestøttende behandling om sykdommen skulle progrediere de neste årene. Slik situasjonen er nå, vil det altså ikke være noen klinisk nytteverdi for pasienten i poliklinisk time hos nefrolog, og han kan følges av fastlegen inntil det skjer endringer.

0000285664f958ad36

94

Du har legevakt og undersøker en 45 år gammel mann som fikk akutte, sterke ryggmerter med utstråling til baksiden av lårene og leggene i går. Han er nå sengeliggende. Ved undersøkelsen registrerer du urin i undertøyet, men når du spør har han ikke merket urinlekkasje. Du mistenker akutt prolaps med cauda equina syndrom.

Hvilket funn er forventet ved klinisk undersøkelse?

- A X** Stor (distendert) urinblære
Riktig. Smerteutstrålingen gir mistanke om påvirkning av S1-røttene, og urinlekkasjen om påvirkning av de øvrige sakrale nerverøttene. Dette gir slapp blæreparese med overfylt blære og overløp-inkontinens.
- B** Utslukkede patellareflekser
Feil. Smerteutstrålingen gir mistanke om påvirkning av S1-røttene, og urinlekkasjen om påvirkning av de øvrige sakrale nerverøttene. Utslukkede patellareflekser skyldes påvirkning av L4-røttene, men det er ut fra symptomene ingen grunn til å mistenke påvirkning av lumbale nerverøtter.
- C** Inverterte plantarreflekser
Feil. Smerteutstrålingen gir mistanke om påvirkning av S1-røttene, og urinlekkasjen mistanke om påvirkning av de øvrige sakrale nerverøttene. Dette fører ikke til inverterte plantarreflekser, som man ser ved sentral skade.
- D** Liten (kontrahert) urinblære
Feil. Blæreparese forårsaket av nerverotpåvirkning gir slapp blæreparese og overløp-inkontinens, og urinblæren vil ikke være tom. Liten (kontrahert) urinblære (refleksblære) sees ved sentral skade, for eksempel i ryggmargen.

0000285664f958ad36

95

En 65 år gammel kvinne oppsøker deg på legekontoret fordi hun nettopp har hatt et forbigående synstap på venstre øye. Synstapet kom plutselig, uten forvarsel, og varte i underkant av fem minutter. Hun beskriver at det var som om "en rullgardin gikk ned". Du mistenker en blodpropp til venstre øye. **Hva vil så være mest riktig å gjøre ?**

- A Henvise til ultralyd av halskar, be om undersøkelse innen en uke
Det er særlig de første timene og de første dagene etter amaurosis fugax at risikoen for hjerneslag er størst. Derfor er det viktig med akutt innleggelse. Ultralyd av halskar er ledd i utredning av amaurosis fugax og gjøres på sykehuset når pasienten er innlagt.
- B Bestille CT og CT-angiografi av hodet til neste dag
Siden du tenker dette er en blodpropp til øyet, altså amaurosis fugax, så skal pasienten henvises videre til akutt utredning og observasjon. Årsaken til blodpropp skal avklares så raskt som mulig, slik at adekvat sekundærprofylakse kan startes for å unngå nye blodpropper som kan gi hjerneinfarkt.
- C X Kontakte nevrolog for akutt innleggelse/vurdering
Amaurosis fugax og TIA (transitoriske iskemiske attack) skal innlegges akutt for utredning og observasjon. En stor andel av hjerneinfarktene er forutgått av TIA eller amaurosis fugax og risikoen for hjerneinfarkt er størst rett etter slike forbigående hendelser. Hvis pasienten er innlagt på sykehus er det bedre mulighet for rask revaskulariserende behandling med intravenøs trombolyse eller trombektomi.
- D Starte med acetylsalicylsyre og henvise til MR av hodet
Pasienten skal innlegges som øyeblikkelig hjelp for utredning og observasjon. Cerebral CT, eventuelt MR blir tatt ved innleggelsen.

00002856ac9f58ac38

96

En kvinne på 55 år som jobber med montering av elektriske komponenter, kontakter fastlegen på grunn av nummenhet og prikking i høyre 2. og 3. finger, samt episoder med smerter i dette området og i høyre skulder og nakke. Kraften i armen er god, og hånden har ikke endret utseende. Hun blir verre når hun arbeider, og hun har problemer med å gjøre jobben sin. Hun kan også våkne om natten av plagene.

Ved klinisk undersøkelse finner du sensibilitetsutfall på 3. finger og på bakre underarm.

Hva er mest sannsynlige diagnose?

- A X Cervikal radikulopati
En relativt vanlig tilstand fra 45 års alder, men den presenterer seg gjerne med smerte i nakken med radikulerende smerter ut i armen, som provoseres ved spesielle hodestillinger. Videre kan det forekomme nevrologiske utfall svarende til affisert nerverot.
- B Polynevropati
Forekommer hyppigst over 55 års alder. Den vanligste formen er distal symmetrisk polynevropati; symptomene er mest utbredt distalt, og de er symmetriske. De vanligste årsakene som lar seg behandle er diabetes, hypotyreose og ernæringsmangler.
- C Karpaltunnelsyndrom
Den hyppigst forekommende perifere nevropatien (mononevropati), vanligst blant kvinner. Typiske symptom er smerter, nummenhet og prikking i håndflaten og i de radiale fingrene, som ofte forverres om natten og ved aktiviteter som innebærer bøyning av håndledd eller heving av armen.
- D Amyotrofisk lateralsklerose (ALS)
En sjelden neurodegenerativ sykdom som riktignok kan debutere med asymmetrisk svakhet og klossethet i en hånd, gjerne med atrofi, men som ikke gir nummenhet/parestesier.

00002856ac9f58ac38

97

En 28 år gammel sykepleier kommer til akuttmottaket. Hun har over noen dager fått betydelig nedsatt syn på venstre øye og noe smerter ved øyebevegelser. Øyelege har ikke påvist øyepatologi og papillen ser normal ut. I anamnesen kommer det frem at hun hadde en periode med nummenhet i høyre ben for et halvt år siden, men det gikk bort av seg selv.

Hvilken diagnose er mest rimelig å mistenke?

A X Multippel sklerose

Riktig. Nå sannsynlig optikusnevritt og gjennomgåtte sensoriske symptomer i et ben, gjør at MS må mistenkes. Utreddes med MR nevroakse og spinalpunksjon i første omgang.

B Isolert optikusnevritt

Dette er en mulig differensialdiagnose. Med tidligere sensoriske utfall, bør man imidlertid mistenke mer omfattende demyeliniserende lidelse.

C Migrene med aura

Ikke typiske symptomer. Andre mer alvorlige diagnoser må utforskes først.

D Amaurosis fugax

Gradvis debut og varighet over flere dager gjør at dette ikke er en aktuell diff diagnose.

00002856ac9f55ac38

98

Du jobber som fastlege. En 70 år gammel mann fikk påvist lungekreft med spredning for 1 år siden. Det var ikke aktuelt med kirurgi, men pasienten har fått strålebehandling og cytostatika. Han har imidlertid ikke respondert på behandlingen, og en har nå kommet frem til at en avslutter – og går over til palliativ behandling.

Pasienten føler seg i relativt bra form, bortsett fra noe dyspepsi. Han har lite smerter og bruker ikke smertestillende, men ønsker å ha noe smertestillende medisin tilgjengelig i tilfelle smertene øker på.

Hvilket smertestillende medikament vil det være best å starte opp med?

A Kodein

B Morfin

C NSAID

D X Paracetamol

Ved lette smerter er anbefalingen å starte opp med paracetamol eller NSAID. Her bør en være tilbakeholden med NSAID på grunn av dyspepsi.

00002856ac9f55ac38

99

Som fastlege i en liten kommune får du på kontoret en 62 år gammel kvinne som de siste 2-3 månedene har merket friskt blod blandet i avføringen. Forøvrig tidligere frisk. For et halvt år siden var hun i Syden og gjennomgikk da en gastroenteritt. Ved klinisk undersøkelse finner du ikke åpenbar årsak til blødningen.

Hva er mest riktige tiltak?

A X Henvise til koloskopi/rektoskopi

Blødning pr. rektum er et alarmsymptom. Pasienten har observert synlig blod. Det å ta hemofec er derfor ikke nødvendig og kan i stedet gi falsk trygghet dersom negativ. En tumor kan blø intermitterende. Måling av Hb hører med i utredningen, men normal Hb gjør ikke at du kan utelate henvisning til skopi-undersøkelse. Pasienten har observert friskt blod som uttrykk for at en blødningskilde sitter lengre distalt enn magesekken. Gastroskopi er således ikke førstevalg, men koloskopi/rektoskopi.

B Be pasienten ta Hemofec x 3

Å teste for blod i avføringen ved hemofec er unødvendig så lenge blod har vært observert.

C Henvise til gastroskopi

Siden pasienten har observert friskt blod i avføringen indikerer dette at årsaken sitter lengre distalt enn i magesekken.

D Måle hemoglobin (Hb) på kontoret

Normal Hb utelukker ikke kreft i tarmen, slik at kun måling av Hb ikke er adekvat undersøkelse.

00002856ac9f55ac38

100

En 52 år gammel kvinne er under behandling for brystkreft, og får cellegift og målrettet behandling. Hun fikk forrige cellegiftkur for 9 dager siden. Hun ringer sykehusets akuttmottak fordi hun har fått feber og føler seg dårlig.

Hva er beste tiltak?

- A Ta blodprøver og røntgen thorax for å utrede en eventuell infeksjon og be henne dra til fastlegen dagen etter
- B Skrive sykemelding og forklare at hun nok er sliten av all behandlingen
- C X** Legge henne inn på nærmeste sykehus for utredning av nøytropen feber
Nøytropen feber er en kjent årsak til feber hos pasienter som får behandling med cellegift. Dette er en øyeblikkelig hjelp-situasjon, og pasienten må raskt til sykehus for utredning og oppstart behandling. Ved nøytropeni og feber/sykdomsfølelse skal hun behandles med intravenøs antibiotika.
- D Skrive ut resept på peroral antibiotika og be henne ta kontakt om 4 dager hvis det ikke hjelper

00002856&F95&436

101

Du er fastlege for en 74 år gammel mann med inoperabel lungekreft. Den siste uken har han blitt tiltagende trøtt, slapp, kvalm og treg i magen. Han har normale vitaltegn, og mageundersøkelsen er normal. På kontoret måler du hemoglobin 11,8 g/dL (ref 13,4-17,0) og CRP 7 mg/L (ref <5).

Hva kan best forklare hans plager?

- A Hypotyreose
- B Divertikulitt
- C Anemi
- D X** Hyperkalsemi
Hyperkalsemi opptrer hos en av fem kreftpasienter, særlig ved solide tumorer med skjelettmetastaser, og kan forklare alle plagene. Hyperkalsemi i forbindelse med kreft kan bli livstruende om det ikke behandles. Hypotyreose kan også forklare plagene, men utvikler seg oftest langsommere og haster ikke like mye å få klarlagt. Anemi kan ikke forklare mageplagene, selv om hans litt lave hemoglobin nok bidrar til slappheten. Divertikulitt ville gitt palpasjonsømheter i buken. Forøvrig er infeksjonsmistanken lav siden vitaltegnene er normale og CRP kun er 7, hvilket sannsynligvis er forårsaket av hans kreftsykdom.

00002856&F95&436

102

En 48 år gammel, aktiv, høyrehendt mann som jobber som tømmer, kommer inn med smerter i høyre albue. Fire dager tidligere skulle han løfte en pall med trevirke da han fikk akutt innsettende smerter i høyre fossa cubiti.

Ved undersøkelsen har han en palpabel masse anteriort på nedre del av overarmen, og positivt "hook"-tegn. Smertene har avtatt, men det er ømhet og nedsatt kraft ved supinasjon. Han har normal distal nevrovaskulær status. Det er ingen feilstilling.

Hva er mest sannsynlige diagnose?

- A Fraktur i distale humerus
Med nedsatt kraft for supinasjon taler dette for seneruptur, ikke fraktur.
- B Fraktur i caput radii
Det gir ikke hevelse i overarmen.
- C Proximal bicepsseneruptur
En prokismale bicepsseneruptur kan av og til bli feiltolket som en distal ruptur, fordi muskelen faller ned og legger seg i nedre del av overarmen. Men i dette tilfellet er det positivt "hook"-tegn og nedsatt kraft for supinasjon, som er typisk for distal bicepsseneruptur. Skademekanismen tyder også på distal ruptur.
- D X** Ruptur av distale bicepssenefeste
Dette er en klassisk presentasjon med palpabel oppfylling av senen og positivt "hook"-tegn. Diagnosen er klinisk, og billeddiagnostikk er ikke nødvendig. Denne håndtverkeren bør tilbys operasjon.

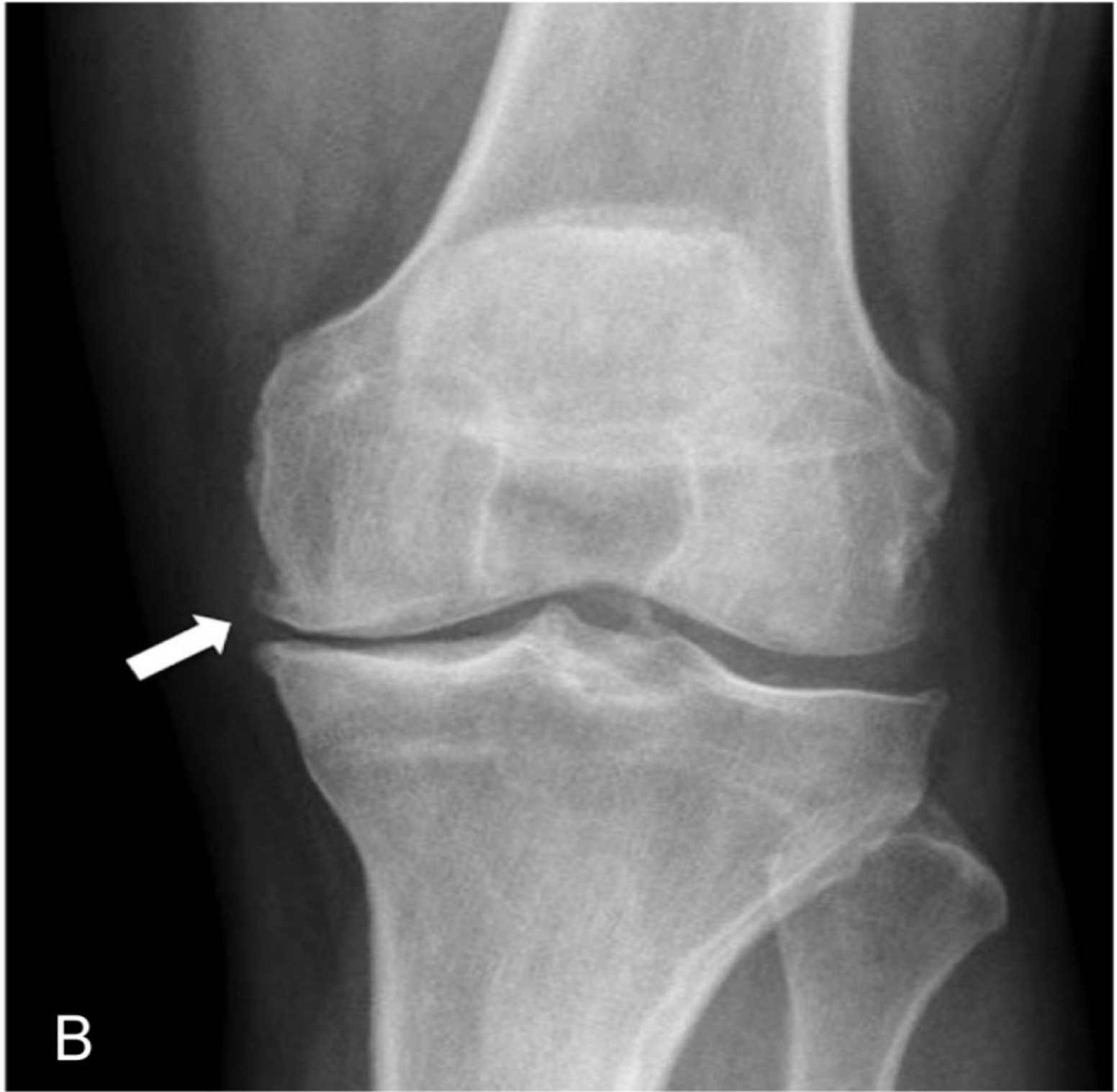
00002856&F95&436

103

En 52 år gammel mann klager over smerter på innsiden av høyre kne. Av og til hovner kneet opp, og det er spesielt vondt om morgenen og når han går i ulendt terreng. Han går uten å halte, og han er fremdeles i jobb som salgssjef i et lokalt meieri. Han har fått tatt et MR som viser degenerative forandringer i mediale leddkammer, inkludert komplekse degenerative meniskrupturer. Han har sluttet å trene fordi han er redd det kan skade kneet ytterligere.

Ved klinisk undersøkelse har han fullt leddutslag, ingen instabilitet ved testing av sideleddbånd eller korsbånd, og palpasjonsømheter langs mediale leddspalte. Du mener at et vanlig røntgenbilde vil gi mer informasjon, og bestiller dette. Røntgenbildet viser medial gonartrose med tap av leddspalte og en osteofytt (merket med pil).

Hva er beste tiltak?



- A X** Knestyrkende trening og NSAID
Fysioterapi og enkel analgetika er alltid førstevalget ved moderat artrose. Alternativet er enten osteotomi eller ledderstattende kirurgi (protese), som er ganske omfattende prosedyrer.
- B** Total kneprotese
Total kneprotese er siste utvei, og skal bare vurderes etter at konservative tiltak er forsøkt.
- C** Artroskopisk kirurgi for å renske ut kneleddet og fjerne løst meniskvev
Artroskopi av artrotiske og degenerative forandringer i kneleddet er ikke indisert.
- D** Kortisoninjeksjon
Kortisoninjeksjon for begynnende kneleddsartrose er ikke indisert, og kan føre til septisk artritt.
-

0000285664f955ad38

104

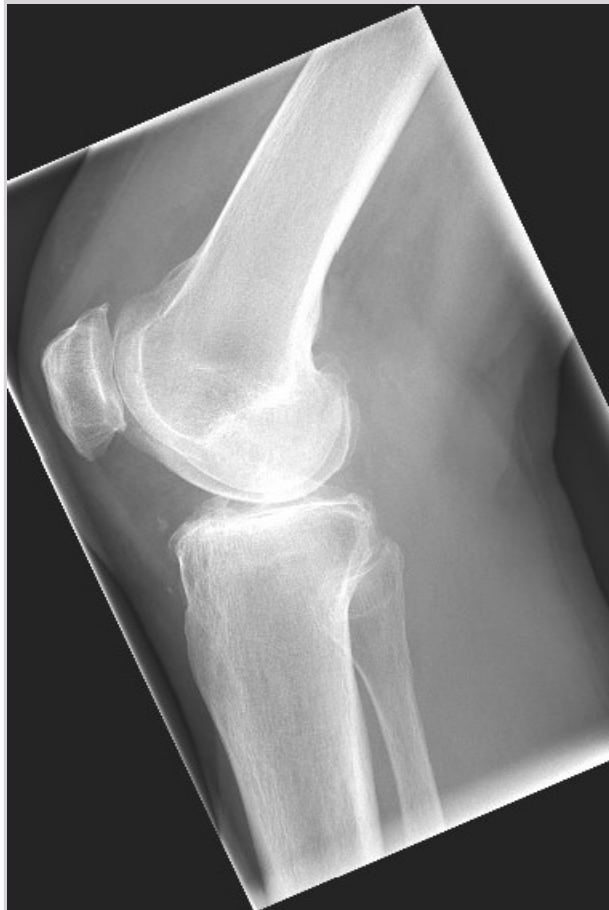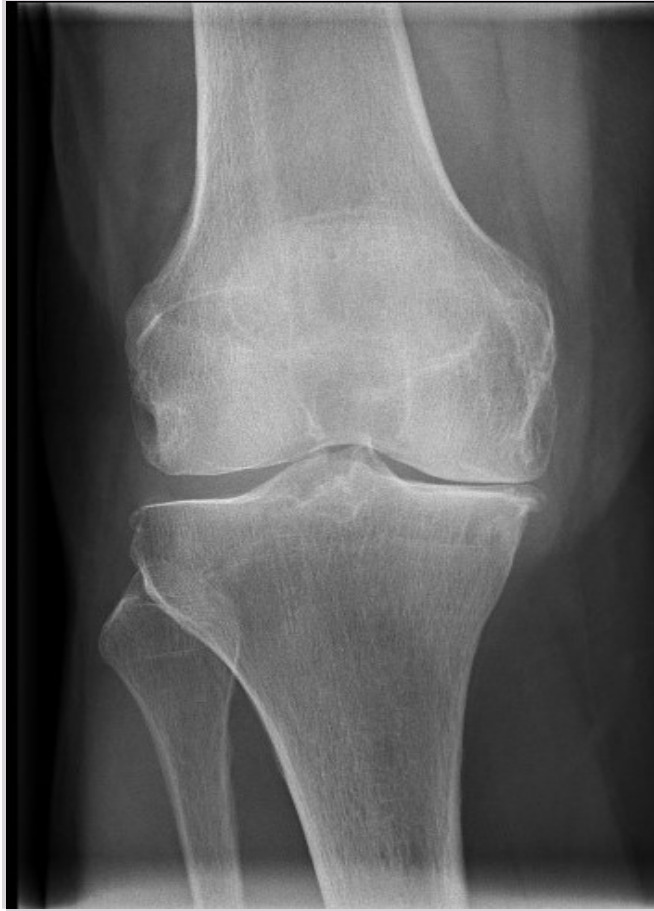En 53 år gammel kvinne kommer til fastlegen med smerter lateralt i hoften som forstyrrer nattesøvnen. Plagene øker mye etter 20-30 minutters gange. Fra tidligere har hun hypotyreose, hypertensjon, og en BMI på 29 kg/m². Hun har vært en del sykmeldt fra jobben som pleieassistent på sykehjem.
Hvordan skal pasienten undersøkes?

- A** Gjøre ryggundersøkelse og nevrologisk undersøkelse av underekstremitetene, bestille MR av ryggen
Det er jo i hoften det gjør vondt. MR er neppe noe førstevalg, og i hvert fall ikke av ryggen ved denne sykehistorien.
- B** Be henne fylle ut spørreskjema for depresjon, ta blodprøver og diskutere resultatene av disse med henne
Hun kommer for smerter i hoften. Øvrige undersøkelser bør vente til kontaktårsaken er avklart.
- C X** Undersøke hofteleddene og hofteleddsmuskulaturen samt gange og ryggfunksjon, palpere trochanterregionen
Sykehistorien kan tyde på laterale hoftesmerter, og da er det ofte ømhet ved palpasjon.
- D** Undersøke hofteleddene hennes og gjøre nevrologisk undersøkelse av underekstremitetene, bestille røntgen av bekken med hofter
En strategi som kan avklare om dette er artrose i hoften, men som neppe er til hjelp i forhold til laterale hoftesmerter (som dette godt kan være).
-

0000285664f955ad38

105

78 år gammel mann falt da han kjørte nedover en bakke på ski, han fikk en brå vridning av kneet og oppsøker legevakten
Hva viser bildene?



- A X** Kneleddsartrose
Redusert knespalte på medialsiden og påleiringer i leddkanten.
- B** Fraktur av laterale tibiacondyl
Ingen fraktur.
- C** Normale funn
Feil svar, bildene viser kneleddsartrose.
- D** Fraktur av mediale tibiacondyl
Ingen fraktur.
-

00002856ac9f958ac38

106

En mor kommer til deg som fastlege med sin 3 år gamle sønn. Hun ble selv operert for atrie-septumdefekt (ASD) som lite barn, og nå har hun begynt å gruble over om sønnen kan ha det samme. Du vil gjerne finne noe mer som kan støtte en henvisning til barnekardiolog.

Hvilken av følgende undersøkelser har størst sjanse for å styrke mistanken om at barnet har ASD?

- A** Blodtrykk (i både armer og ben)
Ingen forventede avvik ved ASD.
- B X** Auskultasjon av hjerte
Systolisk bilyd forekommer hyppig ved ASD, og ville styrke mistanken. Fast spaltet 2. hjertetone er et regelmessig funn ved moderat/stor ASD og ville sannsynliggjøre at gutten har denne hjertefeilen.
- C** Oksygenmetning (i både armer og ben)
Ingen forventede avvik hos et barn med ASD (uten tilleggsproblemer).
- D** Blodprøver
Ingen forventede avvik som følge av ASD, ikke engang proBNP.
-

00002856ac9f958ac38

107

En 11 år gammel gutt kommer med ambulanse til legevakten, fulgt av gymlæreren, etter å ha besvimt på skolen mens han løp 60-meteren like før lunsj. Gutten husker ingenting selv, men læreren forteller at han falt om omtrent halvveis og ble liggende urørlig. Han kom til seg selv innen cirka ett minutt, før noen rakk å gjøre noe. Det var ingen kramper eller urinavgang.

Gutten er ellers frisk og deltar i organisert fotball. Han var forkjølet for en uke siden, men ellers har alt vært som vanlig den siste tiden, også i dag. Det er helt normale funn ved undersøkelsen, og mottakspersonalet har tatt EKG som også oppfattes som normalt.

Hvilken diagnose skal styre videre behandling og oppfølging?

- A** Vasovagal synkope (refleks-synkope)
Sykehistorien er på ingen måte typisk for "vanlig" synkope. Synkope under pågående aktivitet skal alltid vekke mistanke om kardial årsak.
- B X** Kardial årsak
Synkope under pågående aktivitet skal alltid vekke mistanke om kardial årsak. Dette er potensielt livstruende og skal utredes raskt i barnekardiologisk regi, og bør inkludere undersøkelser med tanke på genetiske arytmsykdommer.
- C** Ortostatisk hypotensjon
Dette forekommer ikke ved aktivitet, men ved leieendring, særlig fra liggende/sittende, og fører sjelden til synkope.
- D** Hypoglykemi
Dette er vanligst hos mindre barn eller ved metabole/hormonelle/barnepsykiatriske tilstander med tilleggssymptomer. Hypoglykemiske symptomer forekommer sjelden eller aldri ved kortvarige, intense aktiviteter, men heller under/etter langvarig aktivitet.
-

00002856ac9f958ac38

108

Du jobber som fastlege og en 14 år gammel gutt oppsøker deg sammen med sin far. De siste dagene har han hatt problemer med synet på det høyre øyet. Han har alltid vært blant de høyeste guttene i sin klasse, og måler nå 183 cm. Han er svært tynn og har store føtter og hypermobile ledd.

Du undersøker han og mistenker at han har en linseluksasjon som forklaring på nedsatt syn. Dette bekreftes av øyelegen som du sender han til samme dag. Du mistenker også at han kan ha en underliggende genetisk tilstand som forklarer det kliniske bildet.

Hvilken tilstand er det mest sannsynlig at han har?

A 48,XYYY

B X Marfans syndrom

Marfans syndrom er en genetisk tilstand som affiserer bindevev. Typisk er at pasientene er høye og tynne, har lange armer og store hender/føtter. Det er også vanlig med hypermobile ledd. Hjerter og blodkar (mitralklaffen og aorta), øyne (linseluksasjon) og skjelett kan også være affisert. Ingen av de andre alternativene har samme kliniske presentasjon med linseluksasjon

C Sotos syndrom

D Klinefelters syndrom

00002856ac9f958ac38

109

Du er fastlege og får en 29 år gammel mann på kontoret. Han forteller at han føler seg trist og nedfor; han har problemer med å følge opp studiene fordi det ikke gir ham noe særlig og oppleves som meningsløst. Han forteller at han vanligvis sover rundt sju timer, men at han nå trenger minst ni timer og føler seg likevel ikke uthvilt.

Er hans søvnproblemer forenlig med en depresjon?

A X Ja, endring i søvnmønster vil kunne variere fra person til person

Mest riktig. De aller fleste med depresjon har endret søvn, men dette kan variere individuelt mellom forlenget, kort og/eller oppstykket søvn.

B Nei, ved depresjon våkner man mange ganger

C Nei, ved depresjon sover man mindre enn vanlig

D Ja, ved depresjon sover man mer enn vanlig

00002856ac9f958ac38

110

En 33 år gammel kvinne legges inn på psykiatrisk akuttavdeling. Hun har vært deprimert de siste tre månedene og gått ned over 15 kg i vekt. De siste fire ukene har hun gradvis utviklet en kataton tilstand, komplisert av alvorlig næringsvegning.

Ved undersøkelsen gir hun lite kontakt. Hun skifter mellom kataton stupor og uro. Hun er alvorlig dehydrert. Du starter derfor umiddelbart rehydrering og ernæring med intravenøs infusjon av glukose-løsning.

Er det noen medikamenter som absolutt må startes samtidig?

A X Parenteralt vitamin B1 (tiamin)

Det gis glukose og hun har hatt dårlig ernæring over tid. Det er nødvendig at tiamin gis samtidig med glukose (helst først).

B Benzodiazepiner

Benzodiazepiner vil hjelpe på kataton uro, men er ikke helt nødvendig.

C Antipsykotika

Antipsykotika brukes noen steder, men er ikke nødvendig.

D Parenteralt vitamin B6 (pyridoksin)

B6 er også nyttig, men B1 er viktigere.

00002856ac9f958ac38

111

En mann på 24 år legges inn på akuttmottak etter at han ble funnet svært agitert, forvirret, åpenbart psykotisk, og aggressiv. Han har et kjent langvarig rusmiddelmissbruk med ulike stoffer. Han får fast Metadon i LAR-systemet.

Ved undersøkelsen er han agitert, urolig, truende og forvirret. Han har hurtig, regelmessig puls og store pupiller. Han samarbeider ikke til videre undersøkelse. Du mistenker at han har misbrukt rusmidler i tillegg til fast Metadon.

Det er behov for umiddelbar, «antiagitasjonsbehandling» for å kunne gjennomføre videre undersøkelser og hindre utagering og vold.

Hvilken medikamentgruppe vil være det riktige å gi aller først i denne situasjonen?

A X Benzodiazepiner

Benzodiazepiner er det som virker sikrest med en gang.

B Stemningsstabiliserende antiepileptika

Det tar (altfor) lang tid før stemningsstabiliserende antiepileptika gir effekt.

C Tradisjonelle («førstegenerasjons») antipsykotika

Pasienten er agitert og ruset. Dette gir fare for affeksjon av hjerterytme med forlenget QT-tid.

Metadon kan også forlenge QT-tiden. Tradisjonelle antipsykotika kan forlenge QT-tiden ytterligere, og er derfor forbundet med relativ fare.

D Atypiske («annengenerasjons») antipsykotika

Pasienten er agitert og ruset. Dette gir fare for affeksjon av hjerterytme med forlenget QT-tid.

Metadon kan også forlenge QT-tiden. Atypiske antipsykotika kan forlenge QT-tiden ytterligere, og er derfor forbundet med relativ fare.

00002856ac9f55ad38

112

En 24-årig mann er innlagt psykiatrisk akuttavdeling med sin første maniske episode. Under forløpet har han vært urolig og aggressiv. Han har blitt behandlet med økende doser risperidon («annengenerasjons» antipsykotikum). Innledningsvis virket det som om preparatet hadde effekt. De siste fire dagene har imidlertid uroen tiltatt - han klarer ikke å være i ro og virker plaget. Parallelt virker han også i økende grad aggressiv og truende.

Under samtalen finner du ham ikke sikkert psykotisk. Han er imidlertid ikke i stand til å være rolig: selv om han delvis sitter i ro under samtalen, må han bevege bena. Han trenger endret medikasjon umiddelbart.

Hvilket preparat er korrekt å velge?

A Tillegg av et «førstegenerasjon» preparat, for eksempel haloperidol (Haldol®)

Pasienten har åpenbart bivirkninger på bivirkninger, i form av akatisi. Antipsykotika forverrer dette.

B Tillegg av et stemningsstabiliserende antiepileptikum, for eksempel valproat (Orfiril®).

Stemningsstabiliserende antiepileptika kan på sikt ha noe effekt på tilstanden. Effekten er imidlertid svak. Det tar relativt lang tid før slik effekt inntreffer.

C X Tillegg av et benzodiazepin, for eksempel diazepam (Vival®)

Benzodiazepiner vil ha rask effekt. Dette er utvilsomt det rette svar.

D Tillegg av et annet «annengenerasjon» preparat, for eksempel olanzapin (Zyprexa®)

Pasienten har åpenbart bivirkninger på bivirkninger, i form av akatisi. Antipsykotika forverrer dette.

00002856ac9f55ad38

113

Du jobber som LIS1 på fastlegekontor og mottar en kvinne på 30 år som klager over smerter i rygg og overarmer. Hun er nøye utredet av deg, revmatolog og fysikalsk medisiner, uten at det er funnet organiske årsaker til hennes muskelsmerter.

Hun har hatt flere kortvarige kjæresteforhold de siste årene, har stadig skiftet arbeid, og kommer lett på kant med andre. Hun opplever svært ustabil i selvfølelsen; på den ene siden fortjener hun ikke å leve, på den andre siden verdsettes hun ikke høyt nok av andre. Hun motsetter seg sterkt henvisning til psykolog og du opplever deg ofte svært irritert på henne.

Hvilke karakteristika hos denne pasienten er mest forenlig med at hun har en personlighetsforstyrrelse?

- A Mye plager med muskelsmerter
- B Problemer med selvfølelse/identitet
- C X** Problemer med både selvfølelse/identitet og det å forholde seg til andre (relasjonsproblemer)
Klart riktigste svar. Dette kan også omtales som at hun har problemer med selvfølelse og relasjoner.
- D Problemer med det å forholde seg til andre (relasjonsproblemer)

0000285664P953a336

114

Du er fastlege for en ung kvinnelig student på 20 år som forteller at hun i noen måneder har hatt store konsentrasjonsproblemer. Du har flere konsultasjoner med henne over noen uker, men hun virker forvirret og det er vanskelig å få tak på hva hennes problemer består i. Du blir økende bekymret, hun har gått ned i vekt og forteller etter hvert at hun mener maten er forgiftet på studenthjemmet. Det kommer fram at hun de siste tre månedene har hørt kommenterende, negative stemmer som sier at hun skal skade seg selv. Du vurderer henne som psykotisk, og har mistanke om at hun er i ferd med å utvikle schizofreni.

Hva må til for å stille en formell schizofrenidiagnose hos denne pasienten?

- A Diagnosen schizofreni krever observasjon og vurdering av to ulike leger (hvorav en utenfor psykiatrisk institusjon)
- B Diagnosen schizofreni kan først stilles når det har gått seks måneder etter symptomdebut
- C Sosial og kognitiv funksjon må være klart nedsatt og rusutløst psykose må utelukkes før diagnosen schizofreni kan stilles
- D X** Det må avklares om symptomene kan ha en organisk årsak eller være betinget i en affektiv lidelse før diagnosen schizofreni kan stilles
Riktig svar. Affektiv lidelse og organisk lidelse må utelukkes før schizofrenidiagnose stilles. Ingen omfattende depressive eller maniske symptomer tilstede, med mindre det er helt sikkert at symptomer på schizofreni inntraff først. Psykosesymptomer må ha vært tilstede det meste av tiden i minst 1 måned i hht ICD-10. Alternativ "Diagnosen schizofreni kan først stilles av spesialist når det har gått seks måneder etter symptomdebut" er feil fordi det ikke kreves 6 måneder. Alternativ "Sosial og kognitiv funksjon må være klart nedsatt og rusutløst psykose må utelukkes før diagnosen schizofreni kan stilles" er mindre riktig enn "Det må avklares om symptomene kan ha en organisk årsak eller være betinget i en affektiv lidelse før diagnosen schizofreni kan stilles", fordi det er et generelt kriterium at både organisk årsak (inkludert rusutløst psykose) og affektiv lidelse skal utelukkes. Nedsatt sosialt og kognitivt funksjonsnivå er undergrupper av mulige symptomer. Alternativ "Diagnosen schizofreni krever observasjon og vurdering av to ulike leger (hvorav en utenfor psykiatrisk institusjon)" er ikke riktig, kravet om to uavhengige leger gjelder ikke diagnose, men tvungent psykisk helsevern.

0000285664P953a336

115

Du er fastlege for en 33 år gammel mann som ble utskrevet fra en psykiatrisk avdeling for fire uker siden etter en akutt psykose. Han ble satt på et atypisk («andregenerasjons») antipsykotisk legemiddel (olanzapin) og har fått beskjed om at han skal fortsette med dette medikamentet i ett års tid. Hans psykotiske symptomer er avbleket. Bortsett fra at han er mer døsig og trøtt, har han merket få bivirkninger.

I tillegg til hans psykiske symptomer, hva er det viktigste som må følges opp hos denne pasienten?

- A X** Bivirkninger som vektøkning og metabolske effekter, han må følges opp med jevnlig måling av vekt og kardiometabolske risikofaktorer som blodlipider og HbA1c
De vanligste bivirkningene ved bruk av andregenerasjons antipsykotika er vektøkning og påvirkning av metabolske faktorer. Dette må monitoreres regelmessig for å redusere risiko for kardiovaskulær sykdom.
- B** Bivirkninger som økt prolaktin, det må måles jevnlig selv om det ikke foreligger andre symptomer på prolaktinemi
- C** Bivirkninger som ekstrapyramidale symptomer, han må følges opp jevnlig med orienterende nevrologisk undersøkelse for å unngå utvikling av muskelrigiditet
- D** Bivirkninger som leukopeni og anemi, han må følges opp med jevnlig måling av leukocytter og hemoglobin

000028566c9f55a3d38

116

En 32 år gammel mann kommer med ambulanse til legevakta. Han var på en konsert med mange mennesker, det var tett luft og han opplevde plutselig intens hjertebank, svette, en sterk kvelningsfølelse og en følelse av å være "utenfor seg selv". Han er tidligere frisk. Ved undersøkelse finner du en urolig, engstelig mann med lett hyperventilasjon, puls på 90 min⁻¹, blodtrykk på 125/80 mmHg. Afebril, upåfallende hudfarge. Auskultasjon av hjerte, lunger og abdomen uten anmerkning, EKG er normalt. CRP <5 mg/L (ref <5). Du konkluderer med at han har hatt et angstanfall, men han er svært redd for nytt anfall og for at han skal dø.

Hva er riktigst råd ut over å gi god psykoedukasjon om angst og informere om de normale funnene?

- A** Fordi han er så redd legger du ham inn på akuttpsykiatrisk avdeling.
Innleggelse i akuttpsykiatrisk avdeling er ikke indisert, det framkommer ikke noen akutt fare eller symptomer som tiliser at dette er nødvendig.
- B** For sikkerhets skyld legge ham akutt inn på medisinsk avdeling for nærmere avklaring.
Innleggelse i medisinsk avdeling er ikke indisert, det framkommer ikke noen akutt fare eller symptomer/funn som gir indikasjon for dette.
- C** Gi ham benzodiazepiner og be ham kontakte fastlege neste virkedag for en time for nærmere utredning.
Dette kan være en mulighet, men er mindre riktig enn å gi grundg informasjon, fordi informasjon alltid skal forsøkes først. Det er uheldig at symptomene behandles medikamentelt før andre virkemidler har vært forsøkt, kan øke risiko for avhengighet senere.
- D X** Be ham kontakte fastlege neste virkedag for en time for nærmere utredning og oppfølging.
God informasjon er det beste første tiltaket og kan være nok ved enkeltstående angstanfall. Innleggelse i akuttpsykiatrisk avdeling eller medisinsk avdeling er ikke indisert, det framkommer ikke noen akutt fare.

000028566c9f55a3d38

117

På legevakt møter du en 73 år gammel mann som følges av familien idet de har oppdaget at han har hengt et tau med løkke i garasjetaket, familien er redd han skal ta livet sitt. Mannen er rolig, bekrefter å ha vært deprimert en tid nå, spist dårlig og sett mørkt på ting. Han sier imidlertid tydelig at han ikke skal ta livet sitt. Han fremstår klar og orientert. Han har vært pensjonist 6 år og enkemann 2 år. På dagtid pleier han løse kryssord, holde huset i stand, ser mye på TV. Du ser at han har gått betydelig ned i vekt siden du så ham i forbindelse med konas sykdom og dødsfall.

Hva er riktigste håndtering av saken nå på legevakt?

- A Start SSRI og bendodiazepiner og be ham oppsøke fastlege ila noen dager
Dette skal man være veldig erfaren spesialist eller allmenlege for å vurdere at man kan våge å gjøre. Det er åpent mer riktig å kontakte spes ht for å drøfte tiltak.
- B Tvangsinnleggelse på akuttavdeling pga suicidalitet
Ingen indikasjon på at han må tvangsinnlegges.
- C Berolige familie med og be pasienten bestille seg time hos fastlege
I denne kasuistikken er suicidalfare så stor at dette er uforsvarlig
- D X Kontakte spesialisthelsetjenesten og avtale videre håndtering samme dag
Om han skal legges inn eller håndteres poliklinisk / ambulant neste dag evt støttet av medisin kan variere avhengig av hva tilbud er. Men han skal på ett eller annet vis inn i spesialisthelsetjenesten umiddelbart. Suicidafaren her er høy og må vurderes løpende.

00002856acff56ac38

118

En 43 år gammel mann med schizofreni har vedvarende vrangforestillinger til tross for medisiner med klopazin. Han fremviser ikke innsikt i sin sykdom og mediseres uten eget samtykke (psykisk helsevernloven §4-4). Han har nå fått påvist en kreftsykdom som har god prognose om han får behandling. Han nekter imidlertid behandling da han mener myndighetene er ute etter å drepe ham og at kreftdiagnose og anbefalt behandling ikke er reelt.

Hvilken lovbestemmelse er aktuell for å gjennomføre kreftbehandlingen?

- A Helsepersonelloven §7
Gjelder akutt hjelp
- B X Pasient- og brukerretighetsloven §4a
Gjelder somatisk helsehjelp
- C Straffeloven §17 (Nødrettsbestemmelsen)
Gjelder ikke planlagt behandling over tid
- D Psykisk helsevernloven §4-4
Denne paragrafen gjelder kun behandling av den psykiatriske lidelsen

00002856acff56ac38

119

En 38 år gammel tidligere frisk kvinne har hatt en kraftig herpesinfeksjon siste måned. Hun er nå de siste 2 døgnene totalt endret. Hun vandrer naken ute, har flere ganger løpt etter eldre så vel som yngre menn og klenget seg inntil dem og insistert på at de skal ha sex. Hun blir sint og slår når noen forsøker geleide henne inn eller kle på henne. Det har vært mange basketak for familien de siste to dagene. Hun samhandler ikke rasjonelt, griser med maten de har forsøkt å gi henne.

Hva er mest sannsynlige diagnose?

- A Mani
Ikke typisk forløp og heller ikke typisk med så bisarr klinikk.
- B X Encephalitt
Encephalitt kan ha mange ulike mønstre men plutsleig innsettende bisarr og gjerne seksualisert atferd kan være et bilde. Viktig å fange opp og behandle riktig.
- C Delir
Atferden er mer forenlig med en organisk psykose som ved encephalitt. Ved delir ville forvirring være mer frettende men ikke den bisarre seksualiserte atferden.
- D Schizofreni
På ingen måte verken typisk debut verken hva gjelder alder eller tid / forløp.

00002856acff56ac38

120

En 19 år gammel jente følges til legevakt fordi hun har besvimt / falt sammen under en konsert hun skulle synge på. Hun hyperventilerer og er "forskremt". Hun var innom legekantoret for 5 uker siden for å få resept på p-piller og du fant da at hun er helt frisk både psykisk og fysisk, hun har vært lite til legen. Familien er bestyrtet og mener hun må legges inn på hjertemedisinsk avdeling. Hun har blodtrykk på 110/60, regelmessig puls på 85, huden er tørr og normalt varm. Hun er klar og orientert og fremstår uten tegn på epileptiske utfall, realitetbrist.

Hva er riktigst håndtering av denne situasjonen?

- A X** Berolige med at dette er helt ufarlig og fortelle litt om mekanismene bak anfallet
Psykoedukasjon om et angstanfall og fysiologien bak det er tilstrekkelig men også nødvendig for å trygge henne
- B** Sende henne hjem med kvetiapin som angstdempende medisin
Kvetiapin skal ikke brukes generelt som angstdempende og det er heller ikke indikasjon på behov for medisin - dette er ett isolert angstanfall
- C** Henvise henne til psykiatrisk poliklinikk
Det er helt nødvendig med spesialisthelstjeneste til dette
- D** Legge henne inn på hjertemedisinsk avdeling.
Ingen klinisk indikasjon på det.

00002658&P55&d38

121

En eldre herre på 72 år kommer til akuttmottaket. Han har en 2 dagers sykehistorie med et rødt, hovent og smertefullt kne. Han benekter traume, og har ingen tidligere leddproblemer. Han har kjent diabetes mellitus type 2, pernisiøs anemi og angina pectoris. Hans mor hadde revmatoid artritt. Blodprøver viser:

Analyse	Svar	Referanseområde
Leukocytter	17 x10 ⁹ /L	4,1-9,8
Trombocytter	380 x10 ⁹ /L	164-370
Senkningsreaksjon	17 mm/time	≤ 17
CRP	30 mg/L	<5

Du utfører leddpunksjon av kneet. Synovialvæsken er blakket. Det ses ingen krystaller ved polarisasjonsmikroskopi. Leukocytting: 80 x10⁹/L (ref 0,00-0,20).

Hvilke av følgende faktorer fra anamnesen gir økt risiko for denne tilstanden?

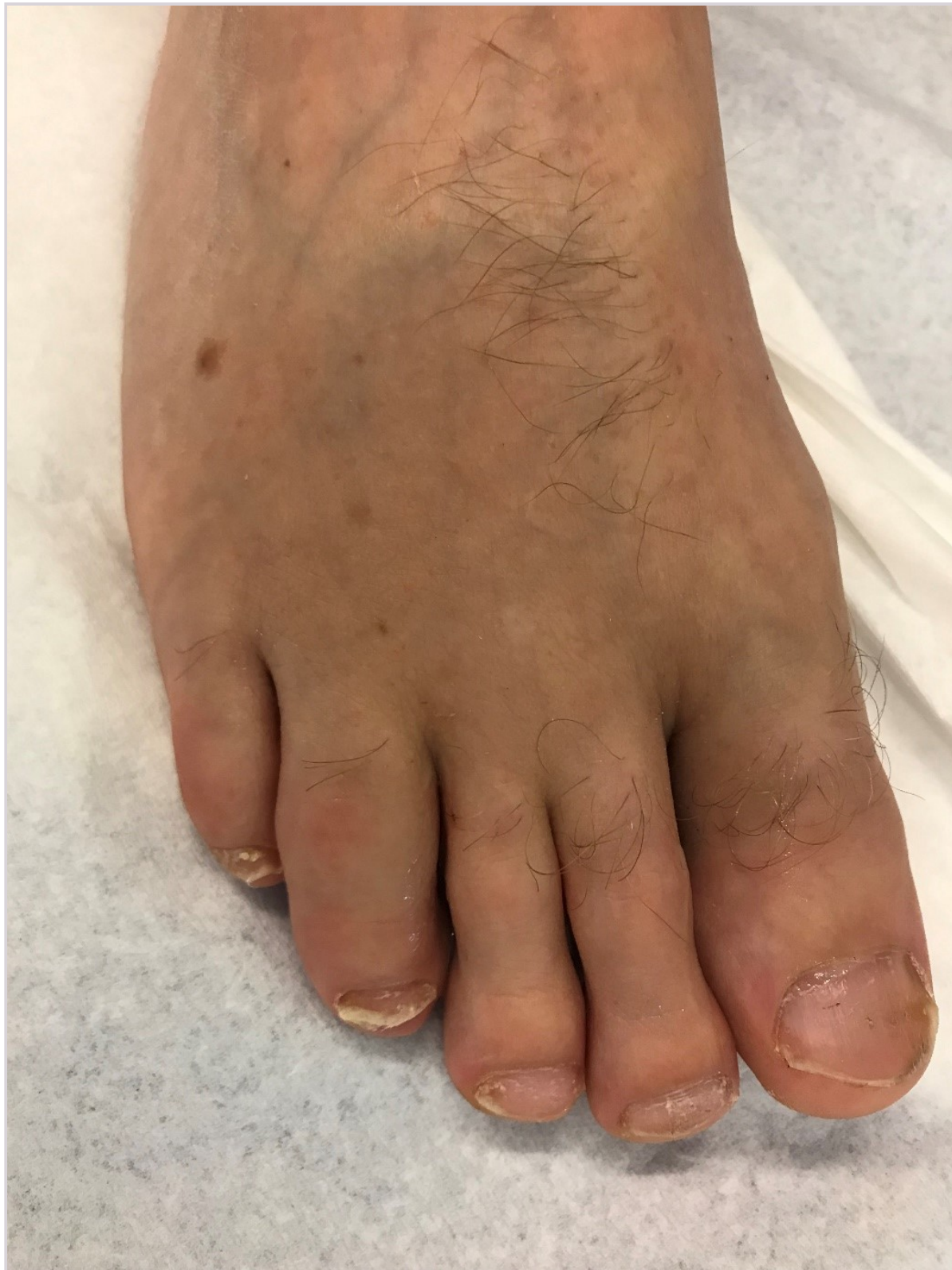- A** Pernisiøs anemi
Pernisiøs anemi kan gi nerveskade, som igjen kan gi dårlig balanse og nedsatt gangfunksjon, eventuelt fall, men pasienten benekter traume. Det er heller ikke uvanlig at man kan ha flere autoimmunesykdommer, så en vil være noe mer oppmerksom i forhold til utvikling av en eventuell revmatisk sykdom, men her og nå vil en først og fremst mistenke infeksjon.
- B** Revmatoid artritt hos mor
Han har en akutt monoartritt med høyt leukocytall i synovialvæsken, men ingen krystaller. Han har ikke hatt lignende tidligere, og har ingen plager fra andre ledd. Slik sett vil en først og fremst mistenke septisk artritt, hvor mors historie ikke vil ha betydning.
- C X** Diabetes mellitus type 2
Pasienten har en akutt monoartritt, og med økte inflammasjonsparametre og et såpass høyt leukocytall i synovialvæsken vil en mistenke septisk artritt. Diabetikere kan ha økt infeksjonstendens, diabetiske fotsår med mer, som vil øke risiko for septisk artritt.
- D** Angina pectoris
En eldre pasient med angina og som står på betablokker kan ha økt svimmelhet, risiko for blodtrykksfall, og økt falltendens, men her benekter pasienten traume, og en mistenker først og fremst en infeksjon som årsak til artritt. Acetylsalisylsyre kan bidra til hyperurikemi, og urinsyregiktanfall kunne vært en differensialdiagnose, men det ble ikke sett krystaller ved mikroskopering av synovialvæsken.

00002658&P55&d38

122

En 50 år gammel mann kommer til fastlegen med hevelse og smerter i hele 4. tå på høyre fot (se bilde) av 2 ukers varighet. Han har tidligere hatt smerter og hevelse i håndledd og et kne. Han er i full jobb på kontor.

Hva er mest sannsynlig diagnose?



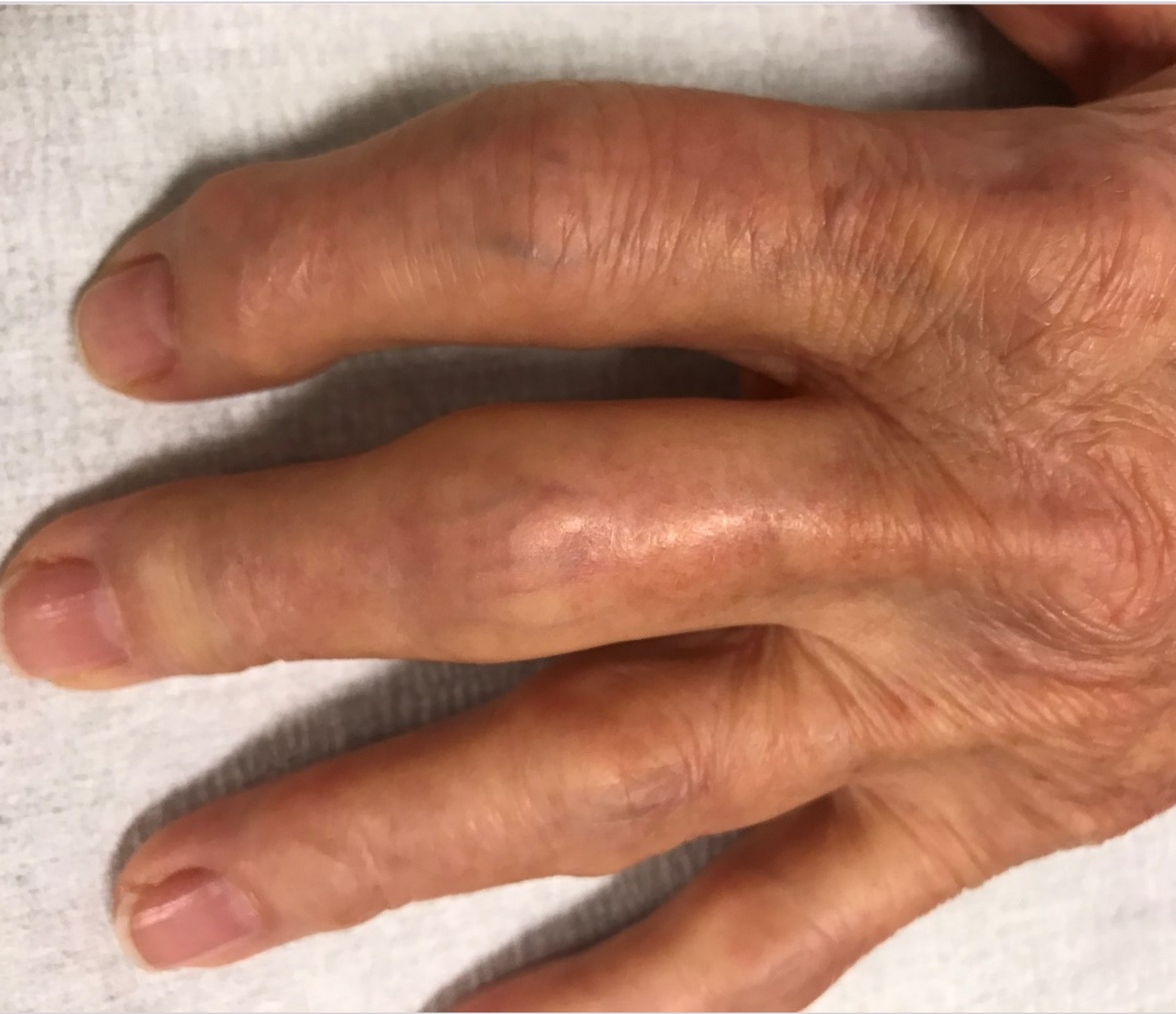- A** Skade av 4. tå
Feil. Det nevnes ikke noe skade i sykehistorien, og traume er dermed en lite trolig årsak til den aktuelle hevelsen.
- B X** Daktylitt (pølsetå) av 4. tå
Riktig. En generelt fortykket tå hos en pasient med en sykehistorie som gir mistanke om tidligere artritt (håndledd og kne), er mest sannsynlig del av psoriasisartritt (der daktylitt/pølsetå er typisk).
- C** Infeksjon i 4. tå
Feil. Bakterielle infeksjoner i en tå er sjeldne, og det er en ganske lang sykehistorie (2 uker). Det er ikke oppgitt at det er svært sterke smerter og det ses ingen misfarging av tåen.
- D** Urinsyregikt med avleiringer i 4. tå
Feil. Det er ingen synlige tofi (lokaliserte utfellinger av urinsyresalt i form av små knuter) i denne tåen eller andre steder i foten. Pasienten har ikke hatt akutt innsettende smerter eller noe betydelig hevelse (som er typisk for urinsyregikt). Tilstanden har vart i 2 uker (som ville vært lenge hvis det var anfall med urinsyregikt) og det ses ikke erytem (som ville vært typisk for et urinsyregiktanfall).
-

0000285664955a458

123

En 65 år gammel kvinne kommer til fastlegen. Hun har hatt smerter i fingerleddene de siste to årene, med økende smerter i PIP- (proksimale inter-phalangeale) og DIP (distale inter-phalangeale)-ledd. Hun er i full jobb, men plages ved bruk av hendene.

Hva bør fastlegen gjøre?



- A** Vurdere tilstanden som revmatoid artritt (leddgikt). Ta blodprøver inklusive CRP, SR, anti-CCP og RF. Henvise til revmatolog umiddelbart
Feil. Det ser ikke ut som revmatoid artritt, siden det er typiske «knuter» i distale inter-phalangeale (DIP) leddene (lett synlig på bildet at det er slike forandringer i DIP2), noe som er klassisk for håndartrose. I tillegg er det ikke hevelse i metacarpo-phalangeal (MCP)-rekken, noe en ville forventet ved revmatoid artitt, samt at det er en lang sykehistorie.
- B** Vurdere at dette kan være leddgikt eller håndartrose. Ta blodprøver inklusive CRP, SR, anti-CCP og RF. Vente på svar, og så henvise til revmatolog uavhengig av svarene
Feil. Det er riktig at begge diagnosene kan vurderes. Imidlertid bør en ut ifra det typiske kliniske bildet med sannsynlig Heberdenske (osteofytter i DIP ledd) og Bouchardske (osteofytter i PIP ledd) knuter sterkt mistenke håndartrose, og derfor ikke henvise til revmatolog. Røntgen vil avklare diagnosen om en er klinisk usikker.
- C** Vurdere dette som artritt i fingerledd. Ta blodprøver inklusive CRP, SR, anti-CCP og RF. Starte med en lav dose prednisolon
Feil. Bildet viser fingerleddsartrose og ingen sikre holdepunkter for artritt, det er dermed ikke indikasjon for prednisolon. Uansett skal en ikke starte med prednisolon uten sikker en artrittdiagnose.
- D X** Palpere leddene, vurder dette som artrose, eventuelt kartlegge med røntgenbilder av hender. Ta blodprøver inklusive CRP, SR, anti-CCP og RF. Ikke henvise til revmatolog
Riktig. På bildet ses tydelige Heberdenske knuter (osteofytter i DIP ledd) i 2. og sannsynligvis også i 3. finger. Dette er diagnostisk for håndartrose. Det er også betydelig hevelse i PIP leddene (som en ved palpasjon vil kjenne er beinharde påleiringer, altså osteofytter), det vil si Bouchardske knuter. Om en er usikker, kan en bestille røntgen for å understøtte diagnosen. Man gir ingen kurativ behandling, men forklarer tilstanden, og gir lindrende behandling (analgetika/ NSAID) hvis pasienten har behov for det og tolererer det medikamentelt.

000026566r958a36

124

Du er fastlege for en mann på 34 år. Han har de siste ukene begynt å få vondt i flere fingerledd og har følt seg litt trøtt. Han er i full jobb som elektriker. Han trives godt i jobben, men er litt bekymret på grunn av leddsmertene. Han klager over smerter i MCP (meta-carpo-phalangeal ledd)-2 og MCP-3 på venstre side, samt MCP-3 og PIP (proksimale inter-phalangeal ledd)-3 på høyre side. Ved klinisk undersøkelse er han øm i disse leddene, men du er usikker på om det er hevelser. Han har lett redusert kraft, men ingen problemer med å knytte hendene. Du tar blodprøver:

Analyse	Svar	Referanseområde
Senkningsreaksjon	10 mm/time	<7 (mann 15-45 år)
CRP	10 mg/L	<5
Anti-CCP (ACPA)	250 kU/L	<3
Revmatoid faktor (IgM)	5 kU/L	<10

Øvrige blodprøver er normale.

Hva er riktigst håndtering av denne pasienten nå?

- A** Gi ham prednisolon og be ham ta kontakt igjen dersom han får hevelse i ett eller flere ledd
Prednisolon kan maskere artritt og utsette riktig diagnose.
- B X** Henvise til revmatologisk vurdering
Leddsmerter i små ledd og positiv anti-CCP/ACPA gir mistanke om revmatoid artritt (RA). Han skal derfor raskt henvises til revmatolog fordi RA må behandles tidlig for å unngå leddskade. Anti-CCP er mer spesifikt for RA enn Revmatoid Faktor (RF).
- C** Gi ham NSAID og be ham ta kontakt igjen dersom han får hevelse i ett eller flere ledd
Se kommentar til rett svar.
- D** Henvise til røntgen av hender med spørsmål om artritt
Rask henvisning til revmatolog er riktig. Røntgen av hender kan være negativ i tidlig fase. Revmatolog har ofte mulighet til undersøke med ultralyd.

000026566r958a36

125

En 24 år gammel, tidligere frisk kvinne kommer til legekantoret grunnet akutt hevelse og smerter i høyre kne. Hun har hatt smerter i nedre del av magen de siste 3 dagene. Ved undersøkelsen har hun lett feber på 37,9°C. Høyre kne er varmt, ømt og hovent. Du ser flere små pustler på kneet. Blodprøver viser hemoglobin 11,8 g/dL (ref 11,7-15,3), leukocytter 16 x 10⁹/L (ref 4,1-9,8), CRP 120 (ref <5). Synovialvæsken tappet fra kneet er lett blakket.

Hva er den mest sannsynlige diagnosen?

A X Septisk artritt

Feber, pustler og høy CRP, samt blakket leddvæske gir mistanke om infeksjon. Disseminert gonokokkinfeksjon kan gi nedre magesmerter, feber, akutt artritt og pustler. <https://www.fhi.no/nettpub/smittevernveilederen/sykdommer-a-a/gonore---veileder-for-helsepersonel/> - <https://www.fhi.no/nettpub/smittevernveilederen/sykdommer-a-a/gonore---veileder-for-helsepersonel/>

B Revmatoid artritt

Det er uvanlig at revmatoid artritt debuterer med monoartritt i et stort ledd.

C Artritt relatert til inflammatorisk tarmsykdom (IBD)

Pasienten er tidligere frisk og har ikke angitt diaré eller lignende. Det er noe uvanlig at IBD skulle debutere med akutt ledd som hovedsymptom.

D Reaktiv artritt

Ved reaktiv artritt kommer gjerne artritt 1-4 uker etter en eventuell infeksjon et annet sted. Her er det nokså høy CRP og blakket leddvæske, slik at septisk artritt må vurderes.

0000285664955a3d36

126

Du er LIS1 i allmennpraksis og oppsøkes av en 38 år gammel kvinne som nylig ble enke. Hun har to barn på 8 og 11 år. Kvinnen gråter og sier hun har nok med å klare hverdagen. Hun er snart ferdig med to uker velferdspolis etter dødsfallet og ber om sykmelding.

Hva er din(e) rolle(r) som lege i denne situasjonen?

A Ved spørsmål om sykmelding er du først og fremst forvalter av samfunnets ressurser

Ved utfylling av sykmeldingsblankett må du særlig være sakkyndig, men du er også samtidig behandler og forvalter av samfunnets ressurser.

B Her er du pasientens behandler, men du kan senere ta andre roller på konkret forespørsel fra NAV

Legens er også sakkyndig i denne konsultasjonen, for det første venter du ikke på konkret forespørsel fra NAV for å være sakkyndig, du tar selv denne rollen når det er relevant, som når pasienten her spør om sykmelding. For det andre er det ikke en rolle som først blir relevant i et lengre sykmeldingsløp, men er relevant fra starten av en eventuell sykmeldingsperiode.

C X Her er du både pasientens behandler, sakkyndig og forvalter av samfunnets ressurser
Som lege er du både pasientens behandler, sakkyndig og forvalter av samfunnets ressurser. Ved spørsmål om sykmelding skal du både vurdere hva som medisinsk sett er best for pasienten og samtidig skal du opptre som sakkyndig for NAV og gi en balansert vurdering av pasientens arbeidsevne. Se <https://trygdemedisin.legeforeningen.no/book/m-571> - <https://trygdemedisin.legeforeningen.no/book/m-571>

D Som lege er du først og fremst pasientens behandler og advokat

Det skrives av og til om at leger opptre som pasientens advokat. I denne situasjonen har du uansett også rollen som sakkyndig. Man bør være oppmerksom på at å innta rollen som pasientens advokat kan komme i konflikt med rollen som sakkyndig.

0000285664955a3d36

127

Du har det siste halvåret fulgt opp en 35 år gammel trebarnsmor som «møtte veggen» i sitt arbeid i hjemmesykepleien. Etter tre måneder med full sykmelding, har hun gradvis trappet opp i jobb, og klarer nå halvparten av forventede daglige besøk (50% sykemeldt) når hun får bruke 6 timer på runden.

Hun kommer til avtalt samtale og forteller at hun har fått en mulighet til å dra til Kreta i 14 dager sammen med en venninne. Dere er enig om at dette vil gjøre henne godt og drøfter videre sykmelding for denne perioden.

Hva vil være riktig med hensyn til sykmelding i den perioden hun reiser til Kreta?

- A** Dette er å anse som ferie, og da vil det være riktig å friskmelde henne i henhold til ferieloven
Feil. Veilederen for sykmeldere anbefaler fortsatt sykmelding ved ferie når sykmeldingen forventes forlenget etter ferien (som her), slik at en unngår ny arbeidsgiverperiode. Siden hun trolig er fortsatt gradert arbeidsfør etter ferien kan dette alternativet utelukkes.
- B X** Hun ville klart å utføre halvparten av forventet jobb, så det vil være riktig å forlenge 50% sykmelding
Riktig. En sykmeldingen gir en vurdering av arbeidsevne, og den er fortsatt rundt 50% i de ukene hun er borte. Det blir opp til pasienten om hun avviker ferie- som meldes på sykepengekravet, eller avtaler avspasering, permisjon eller annet med arbeidsgiver, for den tiden hun skulle vært i arbeid. Dette alternativet er derfor mest riktig.
- C** Ettersom hun skal reise utenlands, vil hun ikke ha rett til sykmelding
Feil. Kreta er del av Hellas (EØS) og utelukker ikke rett til sykmelding ved reise. I henhold til EØS-direktivet vil hun ha rett til å reise utenlands innenfor EØS med sykmelding.
- D** Ettersom det er forventet at reisen vil gi god effekt på sykdommen, vil det være riktig å sykmelde 100%
Feil. Dette ikke er en godkjent behandlingsreise som ville kunne gitt full sykmeldingsrett. Opplysningene tilsier 50% arbeidsevne og 50% sykmelding.

00002856ac9f56ac38

128

Du er ny fastlege for en kvinne på 35 år, som over lengre tid hatt en del psykiske problemer med ulike kontakter i helsetjenestene. Hun bruker kodeinholdige medikamenter for ryggsmertene. Den kliniske undersøkelsen er i hovedsak normal med moderat palpasjonsømheter over lumbal muskulatur, men ingen nevrologiske utfall. Det er ingen patologiske funn ved billediagnostikk av lumbalcolumna. Pasienten sier at hun ikke får sove på grunn av ryggsmertene, og hun ber om sterke smertestillende. Du tror at hun er i ferd med å utvikle et for høyt forbruk av smertestillende og ønsker å bruke en personsentrert tilnærming til kvinnen.

Hva passer best som personsentrert tilnærming?

- A X** Spørre om hva som er viktig for henne i livet, og hvilke utfordringer smerten gir henne
En personsentrert tilnærming tar utgangspunkt i pasientens forestillinger og forståelse av hvordan sykdom griper inn i og påvirker eget liv. Denne strategien tar utgangspunkt i pasientens forståelse og opplevelse av situasjonen og utgjør dermed en personsentrert tilnærming.
- B** Henvise henne til Frisklivsentral for trening og mestringskurs for smertene
En personsentrert tilnærming tar utgangspunkt i pasientens forestillinger og forståelse av hvordan sykdom griper inn i og påvirker eget liv. Dette svaralternativet kan være god medisinsk behandling, men det er ikke et eksempel på en personsentrert tilnærming.
- C** Legge en plan for bruk av smertestillende medisiner sammen med pasienten
En personsentrert tilnærming tar utgangspunkt i pasientens forestillinger og forståelse av hvordan sykdom griper inn i og påvirker eget liv. Dette svaralternativet er god medisinsk behandling, men det er ikke et eksempel på en personsentrert tilnærming.
- D** Gjøre en ny vurdering av nevrologiske utfall og full funksjonsvurdering
En personsentrert tilnærming tar utgangspunkt i pasientens forestillinger og forståelse av hvordan sykdom griper inn i og påvirker eget liv. Denne strategien fokuserer på nevrologiske funn og funksjonsevne og ikke i pasientens forståelse og opplevelse av situasjonen og er derfor ikke et eksempel på en personsentrert tilnærming.

00002856ac9f56ac38

129

Du er LIS1 og er på fjelltur i Jotunheimen. Du møter en 78 år gammel mann som har vært fulgt med stabile CT-funn over flere år for sitt thorakale aortaaneurisme. Han faller om på turen og når du kommer til, beskriver han kraftløshet i høyre arm og fot. Han er sliten og mener selv han bare har overanstrengt seg på tur. Han har også moderate smerter mellom skuldrene, som han selv tilskriver en tung tursekk. Han halter og kraften i høyre fot og arm er tydelig redusert.

Hva er første tiltak?

- A Observerer situasjonen for å se om slitenheten og symptomer avtar
Han har symptomer på alvorlig sykdom og du bør ikke avvente å iverksette transport.
- B Undersøker sirkulasjonen og måler pulser i alle ekstremiteter da dette kan være dissekerende aortaaneurisme
Det kan du gjøre etter at du har ringt etter hjelp/transport! Aortadisseksjon er en differensialdiagnose. Forskjell i puls, eller fraværende puls vil kunne indikere perifer, arteriell sykdom eller disseksjon.
- C X Ringer etter helikopter og legger ham inn med spørsmål om hjerneslag
Det viktigste er tidlig varsling da du ikke kan behandle de mest sannsynlige differensialdiagnosene. Rask transport er det viktigste.
- D Gir ham ASA 300 mg som du har med i sekken på grunn av mistanke om hjerneslag
Selv om det er hjerneslag, vet du ikke om det er en blødning eller trombe. ASA vil forverre en hjerneblødning og pasientens prognosen dersom det er disseksjon.

0000285664955a4336

130

NB Fasit ble endret på dette spørsmålet! Opprinnelig fasit er markert med X, poengiving til eksamen er gitt i 2. kolonne

En 22 år gammel pasient ble behandlet for spontan pneumothorax for andre gang på samme side. Du følger pasienten opp og han spør om det foreligger en operasjonsindikasjon i hans tilfelle.

Hvilken informasjon om operasjonsindikasjonen skal her gis?

- A X 0 Det foreligger en operasjonsindikasjon fordi han hadde en spontan pneumothorax to ganger på samme side
Oppgaven tas ut jf. sensurmøtet.
- Det er riktig.*
- B 0 Det foreligger en operasjonsindikasjon først hvis han får pneumothorax for tredje gang på samme side eller en gang på motsatt side
Som regel tilbyr man kirurgi etter første residiv.
- C 0 De fleste pasienter med spontan pneumothorax gjennomgår kirurgi
Oftest er det tilstrekkelig med dreneringsbehandling uten kirurgi.
- D 0 Det foreligger som regel indikasjon for kirurgi ved spontan pneumothorax allerede etter første tilfelle
En god del pasienter med spontanpneumothorax blir operert, men mange behandles også konservativt.

0000285664955a4336

131

Du er vakthavende kirurg på et sykehus og leder av traumeteamet som tar imot en 22 år gammel mann som er skutt i venstre hemithorax. Han er våken, men engstelig. Han har anstrengt respirasjon med frekvens på 30 min^{-1} og SaO_2 86% tross oksygen på maske med reservoar. Blodtrykket er 100/60 mmHg, pulsen 105 min^{-1} . I mamillenivå, i fremre aksillærline på venstre side finner du et surklende sår på cirka $10 \times 10 \text{ cm}$.

Hva er første tiltak?

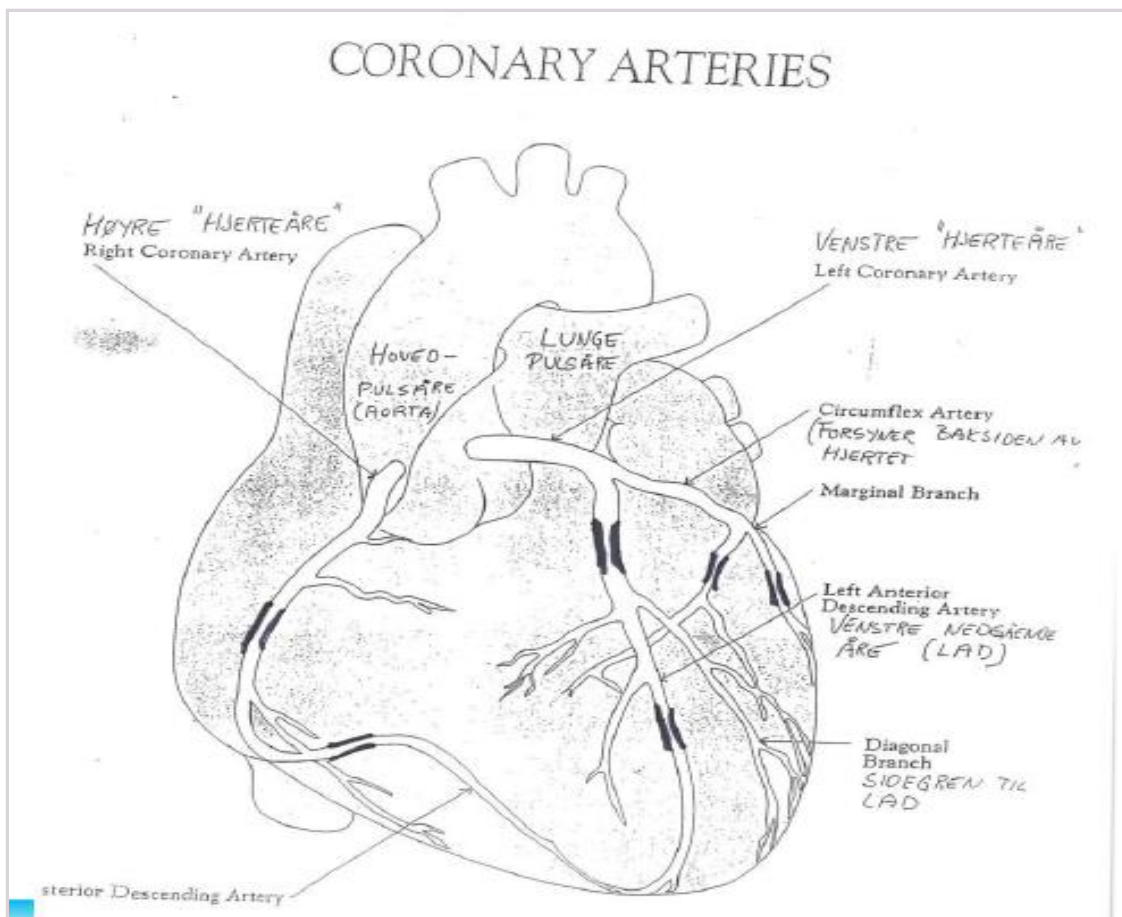
- A X** Legger inn thoraxdren på venstre side og dekker det surklende såret med bandasje
Riktig svar. Ved «sucking chest wound» vil ikke bare lungene kollabere (pneumothorax), men respirasjonsarbeidet vil trekke luft inn gjennom hullet og gjøre ventilasjon gjennom luftveiene mindre effektiv. Thoraxdren og tildekking, enten med okkluderende bandasje eller «speider-ventil», der den ene siden av bandasjen er uten tilhefting til huden, vil gjøre respirasjonssvikten bedre. Thoraxdren er også en fordel ved eventuell blødning.
- B** Ber om ekkokardiografi for å se etter skade på hjertet
Feil. Penetrerende hjerteskaade vil normalt føre til hjertetamponade og dramatisk sirkulasjonssvikt. En eventuell ekkokardiografi kommer langt ned på prioriteringslisten (blant annet bak thoraxdren og bandasje, samt intubasjonsvurdering).
- C** Får tatt røntgen thorax for å avklare indikasjon for thoraxdren
Feil. Denne typen penetrerende thoraxskade gir en helt klar indikasjon for thoraxdren. Kontroll med røntgen thorax etter anleggelse av thoraxdren og bandasje er indisert.
- D** Ber om CT thorax for å kartlegge omfanget av skader på costae
Feil. Det haster å behandle pasientens respirasjonssvikt med thoraxdren og bandasje. Dette må gjøres først og tiltakene bør primært evalueres med røntgen thorax tatt på skadestuen. Før transport bort fra akuttområdet må man evaluere tiltaket og vurdere hvorvidt pasienten bør intuberes.

000028566r1558e38

132

En 60 år gammel mann med kjent hypertensjon (i 10 år) og diabetes type 2 (i 5 år), har fått anstrengelsesrelaterte plager. Arbeids-EKG viste iskemiske forandringer ved 100W. Koronarangiografi viste stenoser som markert på bildet. Pasienten bruker metformin og GLP1-hemmer, samt metoprolol og RAS (renin-angiotensin-system)-blokkade.

Hvilken behandling bør anbefales?



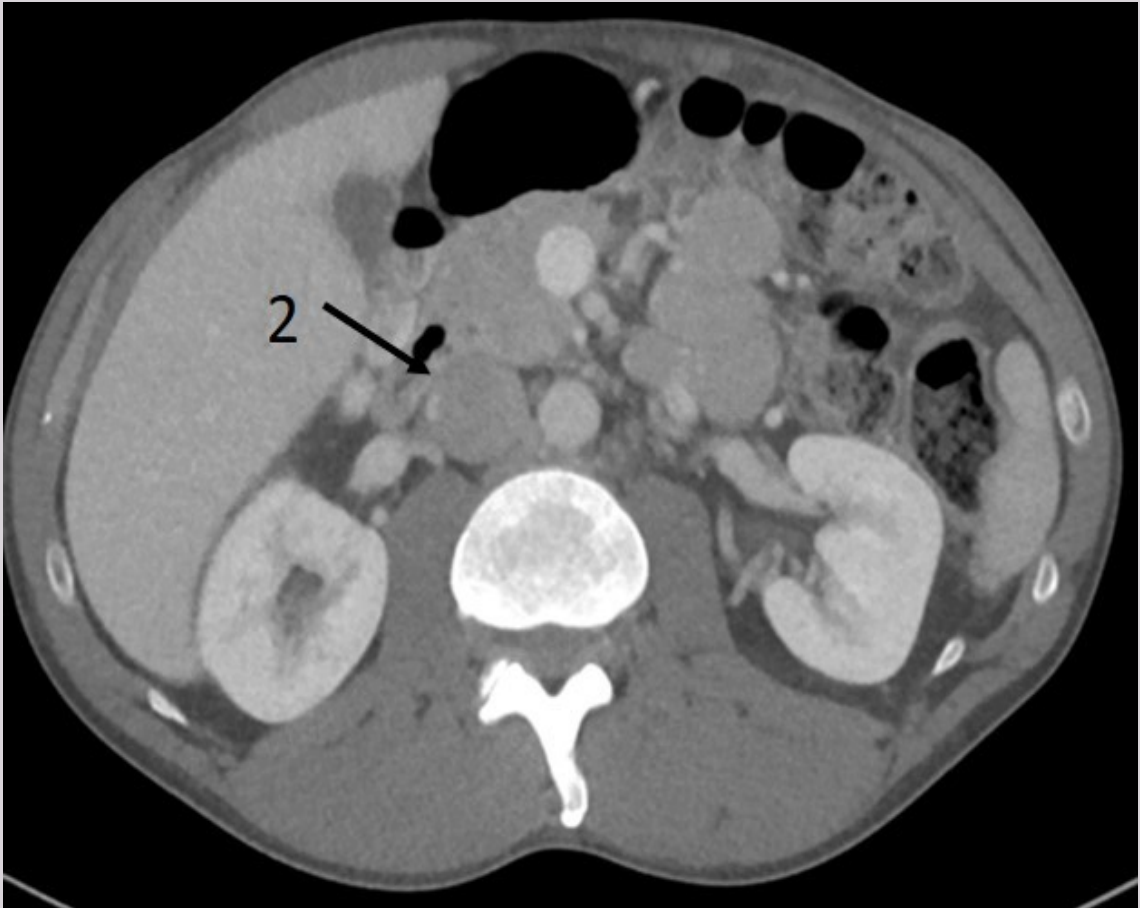
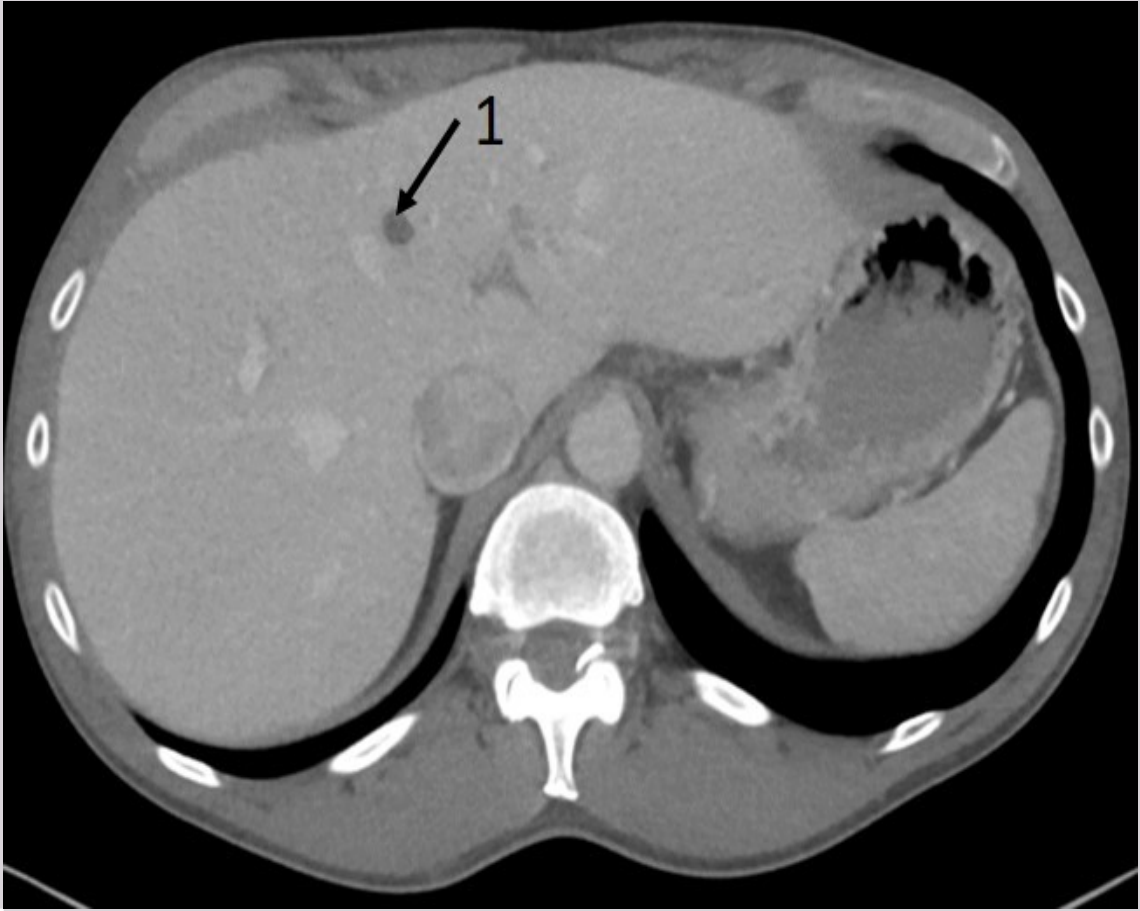
- A PCI (perkutan koronarintervensjon)
Feil. CABG bedre for pasienter med trekarsykdom og diabetes.
- B Kontroll av kolesterolnivået for å vurdere tillegg av statin
Feil. Statin bør ordineres uansett. Statiner vil kunne reversere stenoser på lang sikt, men vil ikke være tilstrekkelig for å redusere risiko for død og hjerteinfarkt på kort sikt.
- C X CABG (koronar bypass-operasjon)
Korrekt, FREEDOM-trial viser at CABG er bedre for diabetespasienter med generell karsykdom.
- D Tillegg av statin og ny kontroll innen 1 måned
Feil, statiner vil kunne reversere stenoser på lang sikt, men vil ikke være tilstrekkelig for å redusere risiko for død og hjerteinfarkt på kort sikt.

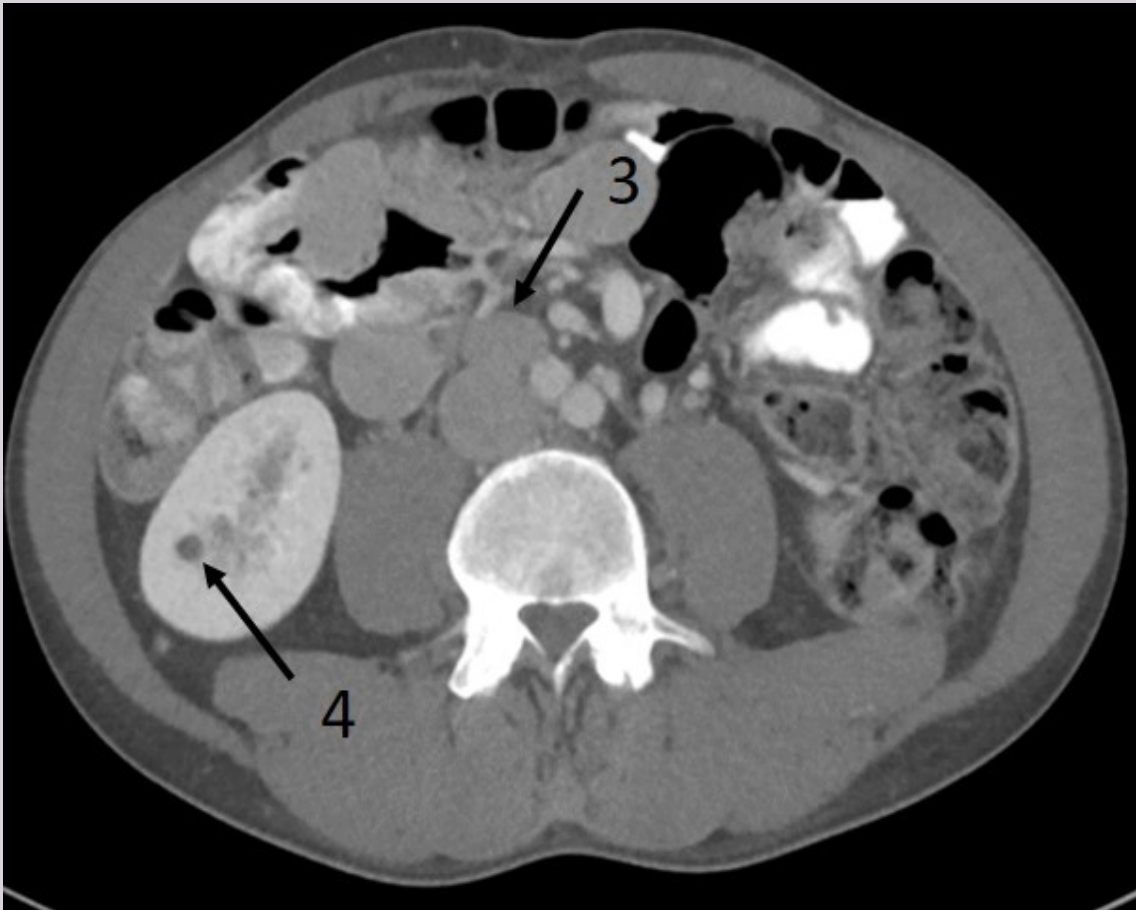00002056649558d38

133

En 46 år gammel mann er henvist kirurgisk poliklinikk på grunn av økende størrelse på høyre testikkel. Ultralyd viser funn forenlig med testiscancer. Han henvises derfor til CT thorax og abdomen med intravenøs kontrast med opptak i venøs fase. Bildene i abdomen viser en metastase.

Hvilken pil peker på en metastase?





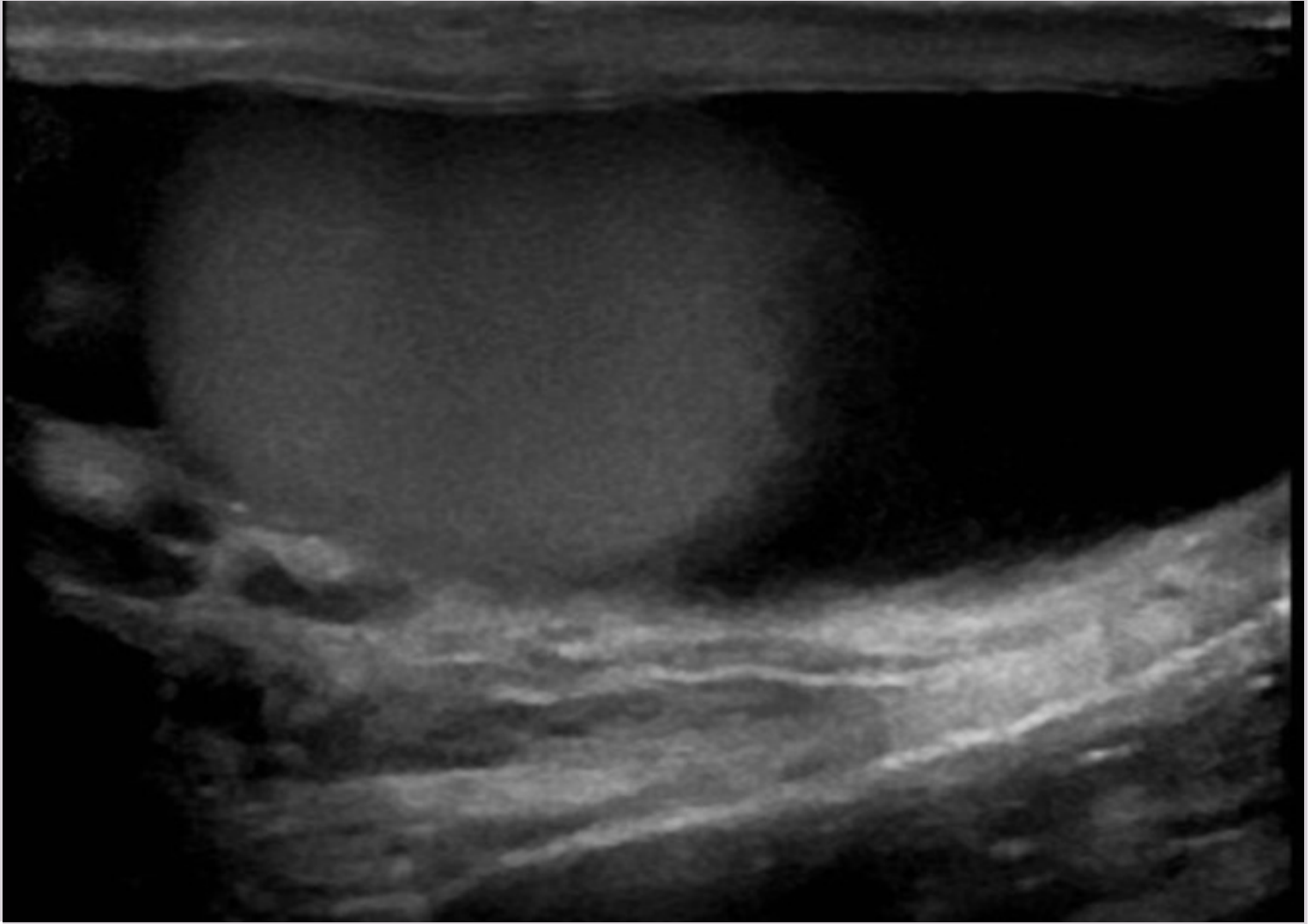
- A Pil 1
Levercyste
- B X** Pil 3
Riktig, forstørret lymfeknute
- C Pil 2
Vena cava inferior
- D Pil 4
Nyrecyste

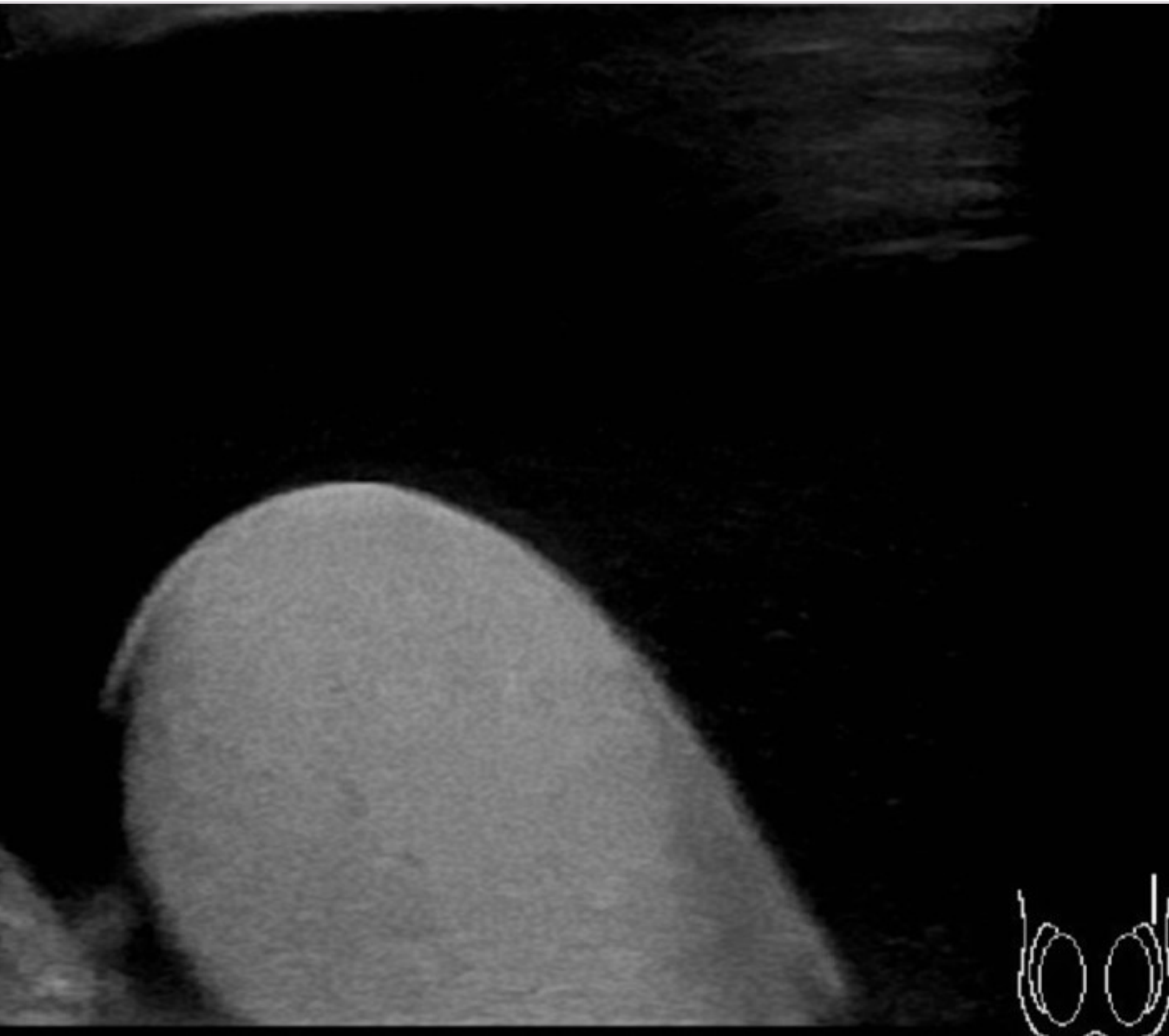
000028566c1f958ad38

134

En 28 år gammel mann klager over hevelse i scrotum på begge sider. Han har merket dette i lengre tid. Ved undersøkelse er det en hevelse, men ingen smerter. Han er ellers frisk uten feber. Mannen henvises til ultralyd av scrotum.

Hva viser bildene?





- A Epididymitt
- B Cancer testis
- C X** Hydrocele
- Riktig. Normal testikkel med mye væske rundt.*
- D Varicocele

00002658&P95&d38

135

Du har legevakt og får inn Oda på 4 år. Hun har hatt 2 ørebetennelser det siste året, ellers er hun frisk. Hun har nå vært forkjølet i 4-5 dager. Det siste døgnet har hun hatt feber og vondt i venstre øre. Ved otoskopi ser du en rød og bukende trommehinne på venstre side. På høyre side er det normale funn, med blek trommehinne og luftfylt mellomøre. Du mistenker akutt mellomørebetennelse på venstre side.

Hvilke av følgende påstander om eventuell behandling av Odas ørebetennelse er mest korrekt?

- A X** De fleste ørebetennelser går over av seg selv og du velger å se dette an uten antibiotika ett par dager
Korrekt. De fleste ørebetennelser går over av seg selv og antibiotika forkorter sjelden forløpet i denne aldersgruppen.
- B** For å unngå komplikasjoner som mastoiditt bør en generelt ha lav terskel for å behandle barn med ørebetennelse med antibiotika
Feil. Se begrunnelsen for det korrekte alternativet.
- C** Oda er et «ørebarne» og en bør derfor ha lav terskel for å gi antibiotika
Feil. "Ørebarne" har 3 eller flere ørebetennelser på 6 måneder, eller minst 4 på 12 måneder.
- D** Oda er under 5 år og en bør derfor ha lav terskel for å gi antibiotika
Feil. Det er lav terskel for å gi antibiotika til barn under 1-2 år.

00002856ac9f55ad38

136

Ved akutt svimmelhet vil en av de diagnostiske utfordringene være å skille mellom perifer og sentral årsak. To aktuelle differensialdiagnoser hos pasienter med akutt svimmelhet er vestibularisnevritt og lillehjerneinfarkt.

Hvilket klinisk funn passer med diagnosen vestibularisnevritt?

- A** Vertikal blikkdeviasjon (på engelsk: "skew")
Feil. Det er et tegn på sentral årsak til svimmelhet.
- B** Nyoppstått hørselstap
Feil. Hørselstap er ikke en del av symptombildet ved vestibularisnevritt.
- C X** Positiv hodeimpulstest
Korrekt. Positiv hodeimpulstest er diagnostisk for vestibularisnevritt.
- D** Spontannystagmus som endrer retning ved sideblikk
Feil. "Spontannystagmus endrer ikke retning ved sideblikk og dette er et viktig differensialdiagnostisk tegn i forhold til blikkretningsnystagmus, som kan ha sentral årsak. [...] Nystagmus slår mot den mest aktive siden. [...] Mange vestibulære sykdommer er paretiske og gir inhibisjon av samme sides vestibulariskjerne slik at nystagmus slår mot den friske siden." Kilde: https://www.balanselaboratoriet.no/quarto/_book/klinisk_unders%C3%B8kelse.html - https://www.balanselaboratoriet.no/quarto/_book/klinisk_unders%C3%B8kelse.html I akutfasen ved vestibularisnevritt, vil en spontannystagmus være mot det friske øret.

00002856ac9f55ad38

137

En eldre kvinne som bor avsides, ringer deg fordi hun har fått "en skygge" for høyre øye. Hun merket skyggen nedad i synsfeltet da hun var ute og gikk i går kveld. I løpet av morgentimene har skyggen økt på og nå er synsfeltet grått på høyre øye.

Kan hun kjøre bil til legekantoret?

- A** Hun kan kjøre bil om hun ser fingrene sine på høyre øyet
- B** Det er viktig at hun kommer, så om hun ikke har noen til å kjøre seg, får hun kjøre selv
- C** Hun kan kjøre bil så lenge hun oppfyller synskravene på ett øye
- D X** Hun har kjøreforbud og må få noen til å kjøre seg
Riktig svar. Ved plutselig synstap eller betydelig synsreduksjon på ett øye kan man ikke kjøre bil, hun må derfor få noen til å kjøre seg.

00002856ac9f55ad38

138

En 45 år gammel mann kommer på kontoret ditt og sier at han har merket at det er noe galt med synet. Han kjenner seg litt ustø, men er ellers i fin form. Ved undersøkelse finner du normale yttergrenser ved Donders synsfeltstest og ekskaverte papiller ved oftalmoskopi.

Hva er den overveiende sannsynlige diagnosen, og hva er beste tiltak?

- A Du mistenker en prosess i chiasma opticum og sender pasienten umiddelbart til MR cerebrum
Ved prosesser i chiasma ses bitemporal hemianopsi ved Donders synsfelttest.
- B Du mistenker presbyopi og ber han gå til optiker for å få lesebriller
Ekskaverte papiller er et tegn på langtkommen glaukom og dette må undersøkes nærmere hos øyelege.
- C X Du mistenker glaukom og sender en henvisning til nærmeste øyelege og ber om en time innen kort tid
Riktig. Glaukom gir parasentrale synsfeltutfall og yttergrensene er lenge bevart. Ekskaverte papiller er et tegn på langtkommen glaukom og dette må undersøkes nærmere hos øyelege med perimetri som er en mer nøyaktig synsfeltundersøkelse enn Donders test.
- D Du mistenker en tumor i occipitallappen og sender pasienten til MR cerebrum
Ved prosesser i occipitallappen ses homonym hemianopsi ved Donders synsfelttest.

00002856ac9f958ac338

139

En mann på 25 år forteller at han siste uke har sett dobbelt hele tiden. Han har ikke hatt lignende symptomer tidligere. Du sjekker visus, som er 0,8 på begge øyne.

Hvilken undersøkelse bør deretter gjøres for å vurdere årsaken til diplopien?

- A Hirschbergs lysreflekstest, det vil si se etter symmetriske corneareflekser fra oftalmoskopet, for å avklare om det er skjeling
Du bør avklare om det er binokulær eller monokulær diplopi først. Hirschbergs lysreflekstest er heller ikke en veldig nøyaktig test, cover/uncover-test er bedre for å avdekke skjeling.
- B Alternerende covertest for å se etter innstillingsbevegelser
Du bør avklare om det er binokulær eller monokulær diplopi først; er det monokulær diplopi sitter årsaken i det ene øyet og covertest blir mindre viktig.
- C X Dekke til et øye av gangen og spørre om dobbeltsynet forsvinner
Riktig. Dette gir svar på om det er monokulær diplopi (som regel et refraktivt problem) eller binokulær diplopi (knyttet til øyemotilitet).
- D Rød refleks for å se etter fordunklinger
Du bør avklare om det er binokulær eller monokulær diplopi først; er det monokulær diplopi kan du lete etter årsaken til diplopien etterpå.

00002856ac9f958ac338

140

En 60 år gammel kvinne kommer til fastlegekontoret grunnet vansker med å brodere de siste årene fordi hun ser uskarpt. Visus på Snellens tavle er 1,0 og det er normale funn ved Amslers rutenett, Donders synsfelttest, rød refleks, oftalmoskopi og måling av øyetrykk på begge øyne.

Hva er den overveiende sannsynlige diagnosen?

- A Latent strabisme
Latent strabisme hos voksne gir oftere plager med slitenhet og periodevis diplopi.
- B X Presbyopi
Fallende akkomodasjonsevne med økende alder fra 40-årene gir dårligere visus ved nærarbeid. Dette støttes av at visus på avstand er normalt, og at det ikke er noen funn ved undersøkelsen som tyder på patologi i synsaksen.
- C Katarakt
Normal rød refleks taler mot katarakt.
- D Glaukom
Ved glaukom forventes det å finne forhøyet øyetrykk og ekskaverte papiller på oftalmoskopi.

00002856ac9f958ac338

Testen har 140 oppgaver. På utskriftstidspunktet var 3 oppgaver blitt trukket og det var gjort fasitendringer på 6 oppgaver.